

Neumonía por *Pneumocystis Jirovecii* en paciente adolescente inmunosuprimido no VIH positivo: Un reporte de caso

Sebastian Hernández^{1,2}, María Paula Puerto^{1,3}, Carlos Gomez⁴

Resumen

La neumonía en el paciente inmunocomprometido es un reto diagnóstico al cual el clínico se enfrenta cada vez con más frecuencia, al momento de hablar de infiltrados en vidrio esmerilado es menester tener siempre en cuenta la posibilidad de neumonía por *Pneumocystis Jirovecii*, que por mucho tiempo se pensó como una enfermedad propia del huésped inmunosuprimido con VIH, a través del tiempo se ha manifestado en pacientes con trasplantes de órgano sólido y de precursores hematopoyéticos, asociado a autoinmunidad, al uso crónico de corticosteroides y más recientemente al uso de terapia biológica. La descripción de esta enfermedad y sus métodos diagnósticos en huéspedes inmunosuprimidos no VIH no es del todo claro, sabemos que el tratamiento de elección en estos casos es el trimetropin-sulfametoxazol (TMP-SMX) el cual no cuenta con evidencia de alta calidad al momento de plantear una dosis ni un tiempo de duración establecidos. Presentamos el caso de un paciente con diagnóstico de glomerulonefritis por enfermedad de cambios mínimos corticodependiente y quien desarrolló neumonía por *Pneumocystis Jirovecii* confirmada por histopatología quien recibió tratamiento y tuvo un desenlace positivo.

Palabras Clave: Neumonía, Corticoides, Huésped inmunosuprimido, No VIH, *Pneumocystis Jirovecii*.

Pneumocystis Jirovecii pneumonia in a non-HIV immunosuppressed adolescent patient: A case report

Abstract

The pneumonia in the immunocompromised patient is a diagnostic challenge that the clinician faces more and more frequently, every time we talk about ground glass infiltrates it is necessary to always take into account the possibility of pneumonia due to *Neumocystis Jirovecii*, which for a long time was thought as a disease of the immunosuppressed host with HIV, but that across the time it has manifested itself in patients with solid organ transplants and hematopoietic precursors, associated with autoimmunity, the chronic use of corticosteroids and more recently the use of biological therapy. The description of this disease and the diagnostic methods in non-HIV immunosuppressed hosts is not entirely clear, we know that the treatment of choice in these cases is trimethoprim-sulfamethoxazole (TMP-SMX), which does not have high-quality evidence at the time of a dose or a time of established duration. We present the case of a patient diagnosed with glomerulonephritis due to corticodependent minimal change disease and who suffers from pneumocystis *Jirovecii* pneumonia confirmed by histopathology, which received treatment and had a positive outcome

Key words: Pneumonia, Corticosteroids, Immunosuppressed Host, Non-HIV, *Pneumocystis Jirovecii*.

Descripción del caso

Se presenta un paciente masculino de 16 años, residente y proveniente de Bogotá con antecedentes de glomerulonefritis de cambios mínimos corticoideresistente diagnosticada por biopsia renal, hipercolesterolemia secundaria, catarata subcapsular por uso de corticoides, síndrome de Cushing, además antecedentes farmacológicos de uso de prednisona 10 mg cada día, ciclosporina y rituximab el año previo a este episodio con posterior remisión de la sintomatología. Se presentó al servicio de urgencias con picos febriles cuantifica-

dos de alrededor de 38 grados y paraclínicos adjuntos (Tabla 1), gases arteriales con pH 7.44 PCO₂ 30.1 PO₂ 84.7 HCO₃ 20.3 SO₂ 96.9 BE -2.3 LACTATO 2.6, la radiografía de tórax reportó engrosamiento del intersticio peribroncovascular parahiliar bilateral con opacidades heterogéneas en patrón de "vidrio esmerilado" de distribución difusa en ambos campos pulmonares de predominio derecho, se dio diagnóstico de síndrome broncoobstructivo y egresó con amoxicilina-clavulanato por 7 días, al día siguiente el paciente reconsulta con picos febriles cuantificados, persistencia de disnea, dolor pleurítico y cefalea holocraneana, posteriormente es revalo-

1 Estudiante de medicina. Hospital Militar Central – Universidad Militar Nueva Granada, Bogotá, DC

2 <https://orcid.org/0000-0002-2173-2230>

3 <https://orcid.org/0000-0003-0041-2884>

4 Médico infectólogo. Hospital Militar Central, Bogotá, DC

* Autor para correspondencia.

Correo electrónico: u0401701@unimilitar.edu.co

Teléfono: (+57) 3006568453 - Dirección: CL 51A-5 15, 11001000

Código Postal: 110231 - Código Postal Ampliado: 110231396

Recibido: 24/04/2020; Aceptado: 16/07/2020

Cómo citar este artículo: S. Hernández, et al. Neumonía por *Pneumocystis Jirovecii* en paciente adolescente inmunosuprimido no VIH positivo: Un reporte de caso. Infectio 2021; 25(1): 59-62

rado presentando signos de dificultad respiratoria con ruidos respiratorios velados en ambas bases pulmonares, consideraron el diagnóstico de enfermedad intersticial por ciclosporigina, piden unos nuevos gases arteriales y una tomografía axial computarizada de alta resolución (TACAR) (Figura 1), se hace traslado al área de reanimación para monitorización continua, posteriormente el paciente presentó deterioro del estado general con signos de dificultad respiratoria y PaO₂/FiO₂ con un trastorno moderado de la oxigenación (195), el paciente requirió intubación orotraqueal con necesidad de ventilación mecánica invasiva, en ese momento se consideró que había neumonía con criterios de severidad e indicaron manejo antimicrobiano con meropenem + vancomicina + trimetoprim-sulfametoxazol (TMP-SMX) además de necesidad de ingreso a UCI con diagnóstico de shock séptico SOFA: 6, se determinó el requerimiento de tomar una biopsia pulmonar, los cultivos de secreción orotraqueal salieron positivos para *Pseudomonas aeruginosa*, *Streptococcus oralis/mitis* y *Neisseria sicca*, se continuó manejo con Cefepime. Posteriormente hubo aumento de opacidades en vidrio esmerilado y presencia de enfisema subcutáneo, la biopsia pulmonar evidenció la presencia de quistes de *Pneumocystis Jirovecii* y un parénquima pulmonar con septos alveolares engrosados con neumocitos reactivos y hemorragia en la luz alveolar (Figura 2), se inició TMP-SMX cada 6 horas por 21 días, con posterior evolución hacia la mejoría y egreso hospitalario 2 semanas después, continua en observación periódica por parte del servicio de nefrología e infectología.

Introducción

La neumocistosis se ha presentado desde hace varias décadas en pacientes con desnutrición severa y cáncer, actualmente, ha sido una de las principales enfermedades definitorias de SIDA en países desarrollados (en EE. UU, representa el 25%, en Europa el 17,3% de la prevalencia mundial en pacientes con HIV) y una de las causas más prevalentes en países en vía de desarrollo donde ocupa un lugar predominante junto

Tabla 1. Paraclínicos al ingreso

Paraclínicos	Resultados
Leucocitos (Cel/mm ³)	3700
Neutrófilos (Cel/mm ³)	2257
Linfocitos (Cel/mm ³)	1073
Hemoglobina (Gr/dl)	15.8
Plaquetas mCL	379000
Dímero D µg/L	0.34
Creatinina (mg/dl)	0.76
BUN (mg/dl)	11
Cloro mEq/L	110
Potasio mEq/L	4.20
Sodio mEq/L	143
Calcio mEq/L	9.6
PCR (mg/dl)	11.23
Procalcitonina	0.06

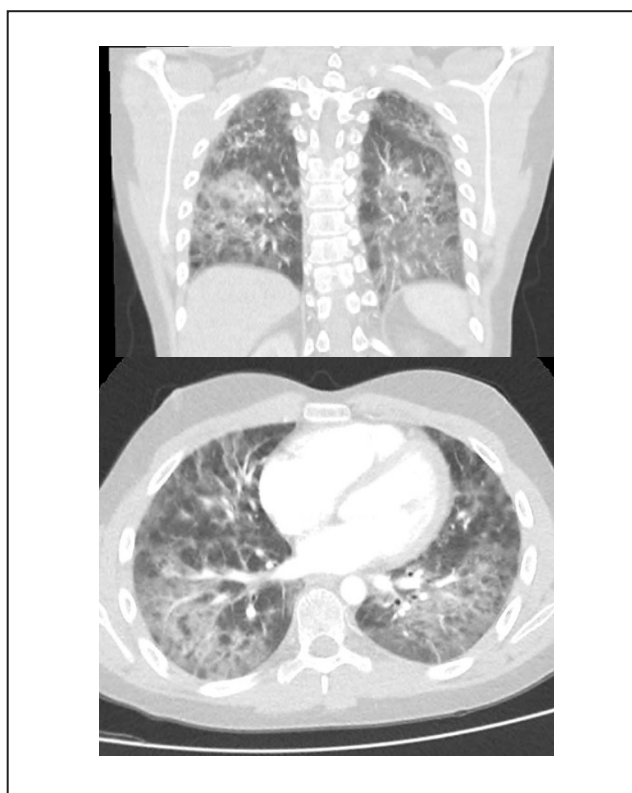


Figura 1. Opacidades intersticiales reticulares y micronodulares, distribuidas de manera difusa en ambos parénquimas pulmonares, de predominio en los tercios inferiores bilaterales, con áreas de aumento de densidad pulmonar en vidrio esmerilado, sin observar zonas francas de consolidación, ángulos costofrenicos libres.

con la candidiasis esofágica y la tuberculosis. Dentro del espectro del paciente inmunosuprimido no VIH, en Colombia no se conoce exactamente su prevalencia, en un hospital de cuarto nivel de atención en Medellín, Colombia, donde se incluyeron pacientes VIH positivos con diagnóstico confirmado de neumonía por *Pneumocystis Jirovecii* mediante tinción de plata metenamina en muestra de lavado broncoalveolar, se reportó una incidencia de 11,9%, la edad promedio fue 33,1 años y fue la enfermedad definitoria de síndrome de inmunodeficiencia adquirida en 5 pacientes (19,2%), el 15,2% era desconocedor de su condición de infección por VIH en esta serie (1), el desconocimiento de la prevalencia de la neumocistosis en pacientes sin VIH en el territorio Colombiano asociado a la ausencia de ensayos clínicos aleatorizados con alta evidencia para su tratamiento específicamente en el campo de la inmunosupresión, justificaria mayor investigación en este campo.

Discusión

El conocimiento pleno de la casuística, comportamiento de la enfermedad y de un claro algoritmo diagnóstico es de gran importancia al reconocer nuevos grupos poblacionales a riesgo, en particular en pacientes sin infección por VIH. El punto final de esta revisión y el objetivo de exponer el presente caso clínico es reconocer diferentes herramientas diagnósticas, a

manera de orientación sobre un abordaje claro y oportuno para evitar complicaciones conocidas en relación la neumonía en pacientes inmunosuprimidos VIH negativo, esto gracias a que no está estandarizado y posiblemente no se puede transpolar el conocimiento de esta condición en pacientes VIH.

Los principales factores de riesgo asociados a esta enfermedad tanto para su colonización y para su expresión mórbida son cuadros de inmunosupresión (VIH, recuento de CD4 bajo, cáncer, enfermedades autoinmunitarias, trasplante de órganos); fármacos inmunosupresores (corticoides, inhibidores del factor de necrosis tumoral-alfa [TNF- α] y otras terapias biológicas); EPOC y otros trastornos pulmonares crónicos incluyendo la falta de proteína A de surfactante encontrada en modelos murinos². Además, los pacientes VIH negativo tienden a presentar un gradiente alveolar-arterial de oxígeno más amplio al momento de su diagnóstico y es más probable que requieran ventilación mecánica al momento de manifestarse la enfermedad³. Clínicamente la enfermedad se manifiesta con signos y síntomas tales como taquipnea, taquicardia, cianosis y crepitaciones finas; la presencia de disnea con inicio súbito y dolor torácico de tipo pleurítico obliga a descartar la presencia de neumotórax, aspecto clínico que ha sido reportado como manifestación inicial². Dentro de los métodos de apoyo diagnóstico tales como histopatología con tinciones especiales y técnicas moleculares, cabe destacar un meta-análisis del año 2011 en el cual se concluyó que en pacientes con SIDA debido a la alta carga de microorganismos que ellos poseen, la identificación en fresco de estructuras típicas es de gran utilidad, se obtuvo con ella una especificidad y sensibilidad de 85% y 100%, y de 71% y 100% con las tinciones de Gomori-Grocott, con un VPN y VPP de 96% y 94%, respectivamente. Sin embargo, esta aproximación diagnóstica puede tener menor rendimiento en pacientes VIH negativos con una carga de *Pneumocystis Jirovecii* menor, aunque sigue siendo la visualización con tinciones especiales el "Gold standard" para su diagnóstico, comparándola con técnicas más modernas como la PCR⁴; sin embargo, en la literatura encontramos que la amplificación del gen mtLSU rRNA, uno de los más usados como diana para fines diagnósticos no permite distinguir entre la colonización y la infección por *Pneumocystis Jirovecii*⁵. La imagenología

y las pruebas de difusión de monóxido de carbono han mostrado tener utilidad, en un estudio prospectivo encontraron que una radiografía de tórax normal sin cambios o con lectura dudosa y una TACAR de tórax sin opacidades en vidrio esmerilado descartaron la enfermedad en casi todos los casos. De forma similar, varios estudios han demostrado que una radiografía de tórax normal o sin cambios y una capacidad de difusión del monóxido de carbono con inspiración única (DLco) mayor del 75% de la predicha descartan casi por completo el diagnóstico de neumonía por *Pneumocystis Jirovecii*, es decir, poseen en combinación un alto valor predictivo negativo para descartar esta entidad⁶.

En cuanto al tratamiento, la terapia de primera línea en infección activa es trimetoprim-sulfametoxazol (TMP-SMX)⁷. La dosis recomendada es de 15 a 20 mg/kg/día de TMP y 75-100 mg/kg/día de sulfametoxazol por 21 días en los pacientes con SIDA, sin embargo en los pacientes no VIH esto no está suficientemente estudiado, aunque consenso de expertos aceptan la recomendación de 14 días de duración⁸. En diversos estudios realizados en pacientes inmunodeprimidos sin infección por VIH, los autores concluyeron que las personas con los siguientes factores de riesgo deben recibir profilaxis según la evidencia del riesgo sustancial: pacientes que reciben una dosis de glucocorticoides equivalente a ≥ 20 mg de prednisona por día durante un mes o más y otras causas de inmunodepresión (por ejemplo, ciertas neoplasias hematológicas o un segundo fármaco inmunosupresor)^{9,10}.

En pacientes con inmunosupresión no VIH se describió en una cohorte de 70 pacientes en China que hasta en un 54.3% de los casos puede coexistir una coinfección con *Citomegalovirus (CMV)*¹¹, la mayoría de estos pacientes estaban inmunosuprimidos con corticoides a altas dosis y neoplasias hematológicas en proceso de quimioterapia, llama la atención que las manifestaciones pulmonares de ambas infecciones por aparte son igual de inespecíficas, pero la presencia de nódulos centrolobulares en la TACAR llevaría a pensar más en una coinfección con *Pneumocystis Jirovecii*-*CMV*¹¹. Aún en el siglo XXI es difícil dilucidar cuando hacer o no profilaxis para *Pneumocystis Jirovecii* en pacientes no VIH, sin trasplante de órgano sólido ni de precursores hematopoyéticos ni con neoplasias hematológicas, el grupo de Lewis White plantea que los pacientes mayores de 65 años, que presentan estructuralidad pulmonar y el uso crónico de corticoides podrían beneficiarse de estos, En pacientes reumatológicos que recibieron esteroides en dosis altas, la incidencia de neumocistosis y la mortalidad asociada después de 1 año se redujo mediante la profilaxis. La profilaxis fue bien tolerada con el número necesario de tratamiento para prevenir un caso de neumocistosis de (52, IC 95%: 33-124) menor que el número necesario para generar efectos adversos graves de (131, IC 95%: 55)¹². Hasta el momento, no se encuentran grandes estudios aleatorizados ni controlados donde se evaluó la mejor forma de dar tratamiento con TMP-SMX en el contexto del paciente inmunosuprimido no VIH, no receptor de trasplantes ni con neoplasias hematológicas¹².




Figura 2. Neumonía por *pneumocystis jirovecii* con daño alveolar difuso y neumonitis intersticial marcada.

Como conclusión, la infección por *Pneumocystis jirovecii* en pacientes sin VIH es un campo de batalla incierto, las técnicas diagnósticas y las conductas terapéuticas no están del todo validadas¹². Además de que los cambios en la fisiología pulmonar en este grupo de pacientes hacen que la terapia coadyuvante con corticoides no sea de preferencia como se evidenció en un metaanálisis del año 2016 donde en 7 estudios observacionales el uso de corticoides en pacientes con diferentes tipos de inmunosupresión no VIH evidenció que no había cambios en mortalidad, necesidad de intubación, ingreso a unidad de cuidados intensivos y duración de estancia en unidad de cuidados intensivos¹³. Se requiere de investigación adicional para determinar cuáles son las mejores alternativas al momento de tratar a este tipo de pacientes en pro de disminuir la morbi-mortalidad asociada.

Responsabilidades éticas

Protección de personas y animales. Los autores declaran que para esta investigación no se han realizado experimentos en seres humanos ni en animales.

Confidencialidad de los datos. Los autores declaran que ha seguido los protocolos de su centro de trabajo sobre la publicación de datos de pacientes.

Derecho a la privacidad y consentimiento informado. Los autores declaran que en este artículo no aparecen datos de pacientes

Conflictos de interés. Los autores declaran que no existen conflictos de interés de ninguna índole

Referencias

1. José Julián Acevedo, Miguel González, Catalina Sánchez, Ángela María Tobón, Ángela María Segura. Incidencia de neumonía por *Pneumocystis jirovecii* en pacientes con síndrome de inmunodeficiencia adquirida en el Hospital La María de Medellín (Colombia), entre 2008-2009, *Infectio*. 2012; 16 (Supl 3): 23-30.
2. Morris A, Norris KA. Colonization by *Pneumocystis jirovecii* and its role in disease. *Clin Microbiol Rev* 2012; 25:97-317.
3. Eddens T, Kolls J. Pathological and Protective Immunity to *Pneumocystis Infection*. *Semin Immunopathol*. 2015; 37:153-162.
4. Peggy Vieille, Daniela Fuentes, Métodos diagnósticos tintoriales para *Pneumocystis Jirovecii*, *Boletín Micológico* 2011; 26: 29 - 34.
5. Cregan P, Yamamoto A, Lum A, VanDerHeide T, MacDonald M, et al. Comparison of four methods for rapid detection of *Pneumocystis carinii* in respiratory specimens. *J Clin Microbiol*. 1990; 28:2432-6.
6. Huang L, Stanseil J, Osmond D, et al. Performance of an algorithm to detect *Pneumocystis carinii* pneumonia in symptomatic HIV-infected persons. *Pulmonary Complications of HIV Infection Study Group*. *Chest*. 1999; 115:1025-1032.
7. Walzer P. The Ecology of *Pneumocystis*: Perspectives, Personal Recollections, and Future Research Opportunities. *J Eukaryot Microbiol* 2013; 60:634-645.
8. Carmona EM, Limper AH. Update on the diagnosis and treatment of *Pneumocystis pneumonia*. *Ther Adv Respir Dis* 2011; 5:41-59.
9. Limper AH, Knox KS, Sarosi GA, et al. An official American Thoracic Society statement: Treatment of fungal infections in adult pulmonary and critical care patients. *Am J Respir Crit Care Med* 2011; 183:96.
10. National Comprehensive Cancer Network (NCCN) Clinical Practice Guidelines in Oncology. Prevention and treatment of cancer-related infections. Version 2.2014. <http://www.nccn.org> https://www.nccn.org/professionals/physician_gls/default.aspx
11. Yu, Q., Jia, P., Su, L. et al. Outcomes and prognostic factors of non-HIV patients with *pneumocystis jirovecii* pneumonia and pulmonary CMV coinfection: A Retrospective Cohort Study., *BMC Infect Dis*, 2017; 17, 392
12. P. Lewis White, Jessica S. Price, Matthijs Backx. Therapy and Management of *Pneumocystis Jirovecii* Infection, *J. Fungi*, 2018; 4, 127.
13. Fujikura Y, et al. Tratamiento complementario con corticoides en la neumonía por *Pneumocystis jirovecii* en pacientes no infectados por VIH: revisión sistemática y metaanálisis de los estudios observacionales. *Arch Bronconeumol*. 2017; 53(2):55 -61.