

# Ileostomía y lavado colónico anterógrado con Vancomicina en el manejo de infección por *Clostridium difficile*

Fernando Rosso<sup>1,2,\*</sup>, María Paula Hormaza<sup>3</sup>, Jorge Andrés Cedano<sup>3</sup>, Bárbara Lucía Mora<sup>3</sup>, Alberto Federico García<sup>3</sup>

## Resumen

La infección por *Clostridium difficile* es la principal causa de diarrea asociada al cuidado de la salud. Durante los últimos años se ha incrementado la morbilidad y mortalidad por esta infección. Las recientes investigaciones se orientan a la búsqueda de tratamientos alternativos a la colectomía subtotal para los pacientes con infecciones severas por *Clostridium difficile*, es por esto que el presente artículo tiene como objetivo hacer la revisión del caso clínico de una paciente con colitis severa por *Clostridium difficile* refractaria al manejo de primera línea, que respondió satisfactoriamente al tratamiento con lavado colónico anterógrado con vancomicina vía ileostomía en asa.

**Palabras Claves:** Colitis, *Clostridium difficile*, Ileostomía en asa, Colectomía, Vancomicina

## Anterograde colonic lavage with Vancomycin via ileostomy for the management of *Clostridium difficile* infection. A case report

### Abstract

*Clostridium difficile* infection is the main cause of diarrhea in health care settings. Such infections have led to an increase in morbidity and mortality in recent years. Alternative treatments to subtotal colectomy have been sought for patients with severe infections caused by *Clostridium difficile*. The objective of this article is to present a clinical case report of a patient with severe colitis caused by *Clostridium difficile* that was refractory to first-line management, which responded satisfactorily to treatment with anterograde colonic lavages with vancomycin via loop ileostomy.

**Key words:** Colitis, *Clostridium difficile*, Loop Ileostomy, Colectomy, Vancomycin.

## Introducción

La infección por *Clostridium difficile* (*Cd*) es la principal causa de diarrea asociada a antibióticos en hospitales ( $\approx$  25%) y en la comunidad<sup>1</sup>. En los últimos años, se ha incrementado la incidencia de infección por *C. difficile* y con esto, la aparición de la cepa hipervirulenta B1/NAP1/027(2), además de un aumento de mortalidad asociada a esta infección<sup>1</sup>.

El tratamiento de esta infección depende de la severidad, siendo el metronidazol la primera línea en casos leves y Vancomicina oral para casos moderados a severos<sup>3</sup>. Existen otros

tratamientos como el uso de inmunoglobulinas, el trasplante de materia fecal y la Fidaxomicina para infección por *Cd* refractaria. Los casos severos pueden presentarse en un 5 a 10% de los pacientes<sup>3</sup>, en quienes se indica manejo quirúrgico con colectomía subtotal con preservación del recto. Actualmente se buscan alternativas a la colectomía subtotal mediante tratamientos mínimamente invasivos, como los lavados colónicos con administración anterógrada de vancomicina a través de una ileostomía<sup>4</sup> o retrógrada por enemas vía rectal en conjunto con antibióticos endovenosos. La mortalidad de las infecciones severas complicadas o "fulminantes" por *Cd* es alrededor de 30-80%<sup>5</sup>.

1 Departamento de Medicina Interna, Servicio de Infectología, Centro de Investigaciones Clínicas. Fundación Valle del Lili. Cali, Valle del Cauca, Colombia.

2 Facultad de Ciencias de la Salud. Universidad Icesi. Cali, Colombia.

3 Centro de Investigaciones Clínicas. Fundación Valle del Lili. Cali, Valle del Cauca, Colombia

\* Autor para correspondencia.

Correo electrónico: frosso07@gmail.com

Carrera 98 # 18-49 Teléfono: (+572) 3319090 Ext. 4022

Recibido: 17/10/2017; Aceptado: 20/05/2018

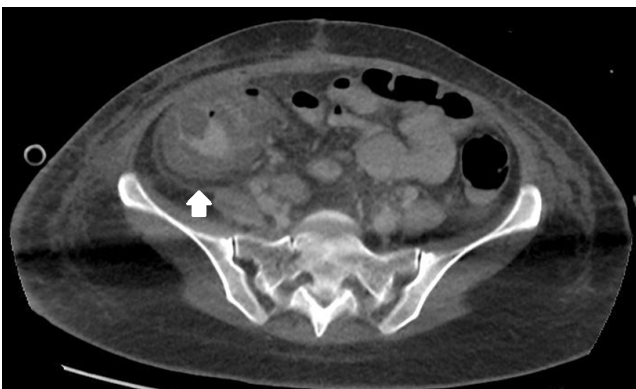
Cómo citar este artículo: F. Rosso, et al. Ileostomía y lavado colónico anterógrado con Vancomicina en el manejo de infección por *Clostridium difficile*. Infectio 2019; 23(1): 52-54

Este artículo pretende mostrar el caso de una paciente que respondió satisfactoriamente al tratamiento de colitis severa complicada por *Clostridium difficile* con lavados colónicos con polietilenglicol (PEG) e infusión anterógrada de vancomicina a través de ileostomía en asa.

### Descripción de caso clínico

Paciente femenina de 31 años sin antecedentes previos de relevancia. Ingresó por el servicio de urgencias el 19 de mayo de 2015 por politraumatismo severo secundario a accidente de tránsito. Presentó trauma cerrado de abdomen sin indicación quirúrgica, neumotórax derecho, trauma craneoencefálico moderado y múltiples fracturas expuestas en miembros inferiores. Fue trasladada a la unidad de cuidados intensivos (UCI) en donde se inició cubrimiento antibiótico con gentamicina y cefazolina. En el tercer día, presentó abdomen agudo asociado a fiebre e incremento de reactantes de fase aguda. Se llevó a laparotomía exploratoria donde se encontró perforación de yeyuno y peritonitis generalizada. Realizan cambio de tratamiento antibiótico a meropenem y vancomicina. Se obtuvo cultivo positivo de líquido peritoneal para *Escherichia coli* BLEE positiva, *Proteus mirabilis* BLEE positivo, *Candida parapsilosis* y *tropicalis*; Urocultivo positivo para *Candida tropicalis* y dos hemocultivos positivos para *Klebsiella ozaenae* y *oxytoca*. La paciente continuó manejo antibiótico con meropenem, se adicionó fluconazol y se suspendió vancomicina. Completó 10 días de tratamiento antibiótico, requirió múltiples lavados quirúrgicos de abdomen y manejo con sistema de cierre asistido con presión negativa.

Al cumplir veinte días de hospitalización en UCI, la paciente refirió dolor abdominal y presencia de fiebre y deposiciones diarreas hasta de seis episodios en 8 horas. Los exámenes de laboratorio reportaron leucocitosis con neutrofilia y proteína C reactiva de 25,1 mg/dL. Se solicitó prueba de reacción en cadena de la polimerasa (PCR) de materia fecal para *Clostridium difficile*, obteniendo resultado positivo para la cepa B1/NAP1/027. Se realizó una tomografía axial computarizada (TAC) de abdomen y pelvis que reportó engrosamiento mucoso del colon ascendente y líquido en gotera parietocólica (Figura 1).



**Figura 1:** Tomografía axial computarizada de abdomen y pelvis: engrosamiento mucoso del colon ascendente.

Se hace diagnóstico de colitis severa por *Clostridium difficile* y se inicia manejo con metronidazol endovenoso a dosis de 1 gramo cada 8 horas y vancomicina oral 125 miligramos cada 6 horas. A pesar de este tratamiento, la paciente persistió con fiebre de 39°C, taquicardia, leucocitosis y dolor abdominal, debutando ahora con ausencia de deposiciones y distensión abdominal. Se hizo diagnóstico clínico de íleo paralítico y se decidió adicionar inmunoglobulina a dosis de 1 gr/kg/día. Fue valorada por cirugía general, servicio que planteó la opción de realizar colectomía subtotal, dada la presencia de infección complicada por *C. difficile*, sin embargo, al tratarse de un caso con alto riesgo de mortalidad y complicaciones postquirúrgicas, la paciente fue llevada a cirugía donde se le practicó una ileostomía en asa, con el fin de practicar lavados intracolónicos con PEG y vancomicina 500 mg diluidos en 500 mililitros/día de Hartmann, adicional al tratamiento con metronidazol endovenoso 500 mg cada 8 horas. Dos días posteriores al inicio de este manejo, la paciente evolucionó favorablemente, con disminución en la frecuencia de deposiciones diarreas, sin dolor abdominal y con descenso de los reactantes de fase aguda. Se completaron 10 días de infusión de vancomicina por la ileostomía, con posterior profilaxis durante cuatro semanas con vancomicina oral 125 mg/día para evitar una recurrencia de infección por *Cd*.

Un año después a este evento, la paciente fue llevada a cierre de la ileostomía. En esta ocasión, cursó con obstrucción intestinal temprana y sepsis intra-abdominal con requerimiento de tratamiento antibiótico endovenoso y reintervención quirúrgica. No se documentaron complicaciones de la anastomosis y no presentó recurrencia de colitis por *Cd*. Posteriormente la paciente no presentó más eventualidades.

### Discusión

El diagnóstico de colitis complicada por *C. difficile* está dado por los siguientes criterios: hipotensión, temperatura  $\geq 38,5$  °C, íleo paralítico o distensión abdominal, alteración en el estado de consciencia, recuento de leucocitos  $\geq 35.000$  células/mm<sup>3</sup> lactato sérico  $> 2,2$  mmol/L o evidencia de falla orgánica<sup>6</sup>. Estos casos se han asociado principalmente a pacientes con infección por la cepa B1/NAP1/027 debido a su producción hasta 16 veces más de toxina A y 23 veces más de toxina B, generando así un incremento cinco veces mayor en la mortalidad. El tratamiento en estos casos es limitado, se han propuesto procedimientos como el trasplante de materia fecal, medicamentos como la fidaxomicina y por último la colectomía subtotal<sup>7</sup>. Las dos primeras estrategias se reservan para casos severos que no alcanzan criterios de infección complicada y aún no se encuentran autorizadas para su uso en Colombia. El manejo quirúrgico en pacientes con infección por *Cd* está indicado en casos de peritonitis, perforación, sepsis, falla renal, síndrome compartimental abdominal, falla terapéutica y deterioro inexplicado. La mortalidad en los pacientes con infección por *Cd* llevados a colectomía subtotal incrementa hasta un 35-80%<sup>8</sup>. Por el riesgo de esta intervención, se han propuesto medidas alternativas como lo son

los lavados colónicos intraoperatorios con PEG y soluciones electrolíticas balanceadas por medio de una ileostomía en asa para barrer las toxinas secretadas y una proporción de la totalidad de *Clostridium difficile* en la luz intestinal. Después de esto, se realizan infusiones de vancomicina en colón de forma anterógrada por la misma ileostomía y se complementa el tratamiento con el uso endovenoso de metronidazol<sup>9</sup>.

En 2011, Neal et al<sup>4</sup> realizaron ileostomía en asa en 42 casos con diagnóstico de colitis severa por *Cd*. En este estudio utilizaron 8 litros de PEG y posteriormente realizaron infusiones anterógradas de 500 mg de vancomicina en 500 mL de lactato ringer cada 8 horas durante diez días. Adicionalmente, los pacientes continuaron con metronidazol endovenoso 500 mg cada 8 horas por 10 días. Con este manejo alternativo obtuvieron una disminución en la mortalidad comparado con controles históricos que fueron llevados a colectomía (OR=0,24; *P*=0,006). También hubo descenso de las morbilidades postoperatorias como embolismo pulmonar, trombosis venosa profunda, infección del sitio quirúrgico, infecciones del tracto urinario, neumonía y reintervenciones asociados a la ileostomía en los pacientes llevados a dicha intervención.

En el 2017 Ferrada et al<sup>10</sup> realizaron un estudio retrospectivo con 98 pacientes, donde compararon el manejo de colitis severa mediante ileostomía versus colectomía, encontrando una mortalidad ajustada estadísticamente significativa a favor de la ileostomía (17.2% vs 39.7% *p*=0,002). Cabe resaltar que un estudio en el 2016, Fashandi et al<sup>11</sup> con una muestra de menos pacientes (*n*=23) no encontraron diferencias significativas en cuanto a mortalidad a 30 días ni a un año. Ellos explican que esto puede ser debido al tamaño de la muestra por lo que sugieren se realicen más estudios.

La paciente descrita en este estudio con infección por *Cd* presentaba múltiples factores de riesgo como procedimientos quirúrgicos abdominales, el uso prolongado de antibióticos de amplio espectro, la hospitalización prolongada en la UCI, el soporte nutricional con alimentación enteral por sonda nasoyeyunal y el uso de inhibidores de la bomba de protones como protección gástrica, que se asocian a mayor riesgo de infección severa por este organismo. Ésta paciente, al tener un alto riesgo de mortalidad para ser llevada a colectomía, fue candidata a lavado anterógrado con vancomicina vía ileostomía en asa. Posterior al procedimiento, la paciente evolucionó de manera satisfactoria con mejoría clínica, sin recurrencia de la infección por *Clostridium difficile* ni complicaciones asociadas al uso de ileostomía.

Los lavados colónicos por ileostomía en asa y la posterior infusión de vancomicina de forma anterógrada puede ser una estrategia útil como tratamiento en pacientes con infección severa por *Cd*. Actualmente ya existen estudios que muestran múltiples beneficios de la ileostomía como alternativa a la colectomía total, pero todavía no existe evidencia suficiente para dar recomendaciones contundentes.

## Responsabilidades éticas

**Protección de personas y animales.** Los autores declaran que para esta investigación no se han realizado experimentos en seres humanos ni en animales.

**Confidencialidad de los datos.** Los autores declaran que han seguido los protocolos de sus centros de trabajo sobre la publicación de datos de pacientes.

**Derecho a la privacidad y consentimiento informado.** Los autores declaran que en este artículo no aparecen datos de pacientes.

## Declaración conflictos interes

Los autores declaran no tiene conflictos de interes

## Financiación. Autofinanciado

## Bibliografía

- Cohen SH, Gerding DN, Johnson S, Kelly CP, Loo VG, McDonald LC, Pepin J, Wilcox MH. Clinical practice guidelines for *Clostridium difficile* infection in adults: 2010 update by the society for healthcare epidemiology of America (SHEA) and the infectious diseases society of America (IDSA). *Infect Control Hosp Epidemiol*. 2010;31(5):431–55.
- Bauer KA, Johnston JEW, Wenzler E, Goff DA, Cook CH, Balada-Llasat JM, Pancholi P, Mangino JE. Impact of the NAP-1 strain on disease severity, mortality, and recurrence of healthcare-associated *Clostridium difficile* infection. *Anaerobe*. 2017;48:1–6.
- Debast SB, Bauer MP, Kuijper EJ, European Society of Clinical M, Infectious D. European Society of Clinical Microbiology and Infectious Diseases: update of the treatment guidance document for *Clostridium difficile* infection. *Clin Microbiol Infect*. 2014;20 Suppl 2(March):1–26.
- Neal MD, Alverdy JC, Hall DE, Simmons RL, Zuckerbraun BS. Diverting loop ileostomy and colonic lavage: An alternative to total abdominal colectomy for the treatment of severe, complicated *clostridium difficile* associated disease. In: *Annals of Surgery*. 2011. p. 423–9.
- Dudukyan H, Sie E, Gonzalez-Ruiz C, Etzioni DA, Kaiser AM. *C. difficile* colitis—predictors of fatal outcome. *J Gastrointest Surg*. 2010;14(2):315–22.
- Surawicz CM, Brandt LJ, Binion DG, Ananthakrishnan AN, Curry SR, Gilligan PH, McFarland L V, Mellow M, Zuckerbraun BS. Guidelines for Diagnosis, Treatment, and Prevention of *Clostridium difficile* Infections. *Am J Gastroenterol*. 2013;108(4):478–98.
- Gash K, Brown E, Pullyblank A. Emergency subtotal colectomy for fulminant *Clostridium difficile* colitis—is a surgical solution considered for all patients? *Ann R Coll Surg Engl*. 2010;92(1):56–60.
- Longo WE, Mazuski JE, Virgo KS, Lee P, Bahadursingh AN, Johnson FE. Outcome after colectomy for *Clostridium difficile* colitis. *Dis Colon Rectum*. 2004;47(10):1620–6.
- Kautza B, Zuckerbraun BS. The Surgical Management of Complicated *Clostridium Difficile* Infection: Alternatives to Colectomy. *Surg Infect (Larchmt)*. 2016;17(3):337–42.
- Ferrada P, Callcut R, Zielinski MD, Bruns B, Yeh DD, Zakrisson TL, Meizoso JP, Sarani B, Catalano RD, Kim P, et al. Loop ileostomy versus total colectomy as surgical treatment for *Clostridium difficile*-associated disease: An Eastern Association for the Surgery of Trauma multicenter trial. *J Trauma Acute Care Surg*. 2017;83(1):36–40.
- Fashandi AZ, Martin AN, Wang PT, Hedrick TL, Friel CM, Smith PW, Hays RA, Hallowell PT. An institutional comparison of total abdominal colectomy and diverting loop ileostomy and colonic lavage in the treatment of severe, complicated *Clostridium difficile* infections. *Am J Surg*. 2017;213(3):507–11.