

Múltiples abscesos cerebrales por *Listeria monocytogenes* en un paciente con infección por el virus de inmunodeficiencia humana, primer caso descrito en Colombia

Multiple brain abscesses caused by *Listeria monocytogenes* in a patient infected with human immunodeficiency virus, the first case reported in Colombia

Mauricio Zúñiga¹, Antonio Miranda¹, José Oñate², Ernesto Martínez², Guillermo Bolívar³.

Resumen

Las manifestaciones en el sistema nervioso central por *Listeria monocytogenes* son variadas, e incluyen desde la meningitis hasta las presentaciones más infrecuentes como los abscesos cerebrales. Éstos son clínicamente indistinguibles de otros tipos de abscesos y sugieren una alteración de la inmunidad celular. Se describe el caso de una mujer seropositiva para el virus de la inmunodeficiencia humana (VIH) que consultó al servicio de urgencias con un síndrome convulsivo tónico-clónico generalizado de un mes de evolución y deterioro progresivo de su estado de conciencia. En el estudio del líquido cefalorraquídeo se encontró pleocitosis linfocitaria, con elevación de las proteínas e hipoglucorraquia. En el estudio del sistema nervioso central por resonancia magnética se observaron múltiples lesiones hipodensas que se realzaban con el medio contraste. Se aisló *L. monocytogenes* en el cultivo del líquido cefalorraquídeo. Después de un esquema de tratamiento antibiótico específico asociado a esteroides, los síntomas neurológicos mejoraron y, concomitantemente, se observó una disminución progresiva hasta la desaparición de las lesiones en el seguimiento imaginológico del sistema nervioso central. *L. monocytogenes* es causa de abscesos cerebrales en pacientes inmunosuprimidos, en especial, con VIH sin terapia antirretroviral o sin profilaxis con trimetoprim-sulfametoxazol.

Palabras clave: *Listeria monocytogenes*, abscesos cerebrales, infección por VIH.

Abstract

The manifestations of *Listeria monocytogenes* central nervous system infection are wide, ranging from meningitis to cerebral abscesses. Those are clinically indistinguishable from other forms of cerebral abscesses. We are describing a HIV positive woman who presented with generalized tonic-clonic seizures, progressive alter mental status, evidence of lymphocytic pleocytosis and multiple hypodense lesions that enhanced with contrast on imaging studies (CT and MRI) *Listeria monocytogenes* was isolated of cefalorraquid liquid cultures. After a specific antibiotic treatment regimen associated with steroids, improved neurological symptoms and concomitant documented a progressive decrease until disappearance of the lesions in the CNS imaging follow. *Listeria monocytogenes* is a cause of brain abscesses in immunosuppressed patients especially HIV patients without antiretroviral therapy and without prophylaxis with trimethoprim / sulfamethoxazole.

Key words: *Listeria monocytogenes*, Abscesos cerebrales, Infección por VIH

Introducción

Listeria monocytogenes es un germen oportunista que afecta a las personas en los extremos de la vida, a mujeres embarazadas, y a pacientes inmunosuprimidos o con alteración en la inmunidad celular^(1,2).

La puerta de entrada suele ser el tubo digestivo por alimentos contaminados a pesar de una adecuada refrigeración⁽³⁾. Las cepas patológicas

característicamente tiene un factor activador de transcripción PrfA, el cual activa todos los genes requeridos para la penetración, el crecimiento y la migración transcelular; luego se disemina en la sangre para llegar a los diferentes órganos blanco, en especial, al sistema nervioso central⁽⁴⁾.

En su amplio espectro de manifestaciones en el sistema nervioso central, el 97 % de la veces produce meningitis aguda o subaguda y el 3 %, como formas infrecuentes, resaltando la meningoence-

- 1 Médico internista, Universidad del Valle, Cali, Colombia
- 2 Médico infectólogo, Universidad del Valle, Universidad Libre y Hospital Universitario del Valle, Cali, Colombia
- 3 Médico radiólogo, Universidad del Valle y Universidad Libre, Cali, Colombia

Nota: caso presentado como póster en el XX Congreso Colombiano de Medicina Interna, Medellín, Colombia; octubre de 2008.

Recibido: 22/11/2010; Aceptado: 14/02/2011
Correspondencia: Mauricio Zúñiga, Departamento de Medicina Interna, Universidad del Valle, Calle 4B 36-00, Cali, Colombia.
Teléfono 57(2) 5543227. Dirección electrónica: ma_zu_lu@hotmail.com

falitis y la romboencefalitis (infección localizada en la estructuras de la base cerebral), al igual que los abscesos cerebrales. Estos últimos pueden ser únicos o múltiples; su mortalidad es tres veces mayor cuando se presenta más de un absceso ⁽⁵⁾.

Las infecciones por *L. monocitogenes* en pacientes con virus de la inmunodeficiencia humana (VIH) son menos frecuentes de lo que se esperaría, debido, posiblemente, a múltiples factores, como la actividad relativamente intacta de los macrófagos y neutrófilos, asociada a niveles elevados de factor de necrosis tumoral alfa (FNT- α), la exposición protectora del trimetoprim-sulfametoxazol administrado con fines profilácticos ante infecciones oportunistas y la introducción de la terapia antirretroviral ⁽⁶⁾.

Cone *et al.* describieron 37 casos de abscesos cerebrales secundarios a *L. monocitogenes*. Diez pacientes tenían más de un absceso cerebral y, de éstos, cuatro eran múltiples (más de tres lesiones). Sólo un paciente tenía infección por el VIH ⁽⁷⁾. En Colombia se, reportó una serie de 19 casos de listeriosis, de los cuales, 10 se presentaron en inmunosuprimidos, ninguno con infección por VIH. Todos los casos se confirmaron bacteriológicamente, y se documentó sensibilidad a la ampicilina y a las penicilinas (97,3 %) y al trimetoprim-sulfametoxazol (82,9 %) ⁽⁸⁾.

A continuación se presenta un caso clínico de múltiples abscesos cerebrales por *L. monocitogenes* en una paciente con VIH.

Caso clínico

Se trata de una mujer de 32 años originaria y procedente de Cartago, Valle del Cauca, que consultó por un cuadro clínico de seis meses de evolución, consistente en síntomas constitucionales, pérdida de peso y diaforesis nocturna. Un mes antes del ingreso había presentado un episodio de convulsión tónico-clónica generalizada, para lo cual estaba en tratamiento con ácido valproico.

Acudió al servicio de urgencias del Hospital Universitario del Valle, con una semana de evolución de cefalea generalizada, opresiva, de fuerte intensidad, resistente a los analgésicos, asociada con vómito de contenido alimentario y fiebre no cuantificada; concomitantemente, agudización de sus episodios convulsivos tónico-clónicos generalizados y un deterioro progresivo de su estado de consciencia.

En el momento del ingreso, la paciente lucía crónicamente enferma, caquética, con peso de 45 kg, somnolienta con tendencia al estupor, pensamiento incoherente, taquicárdica y polipneica. Tenía importante rigidez de nuca, signos de Kernig y e hiperreflexia en las cuatro extremidades. A la exploración neurológica se evidenciaron los signos bilaterales de Babinsky y Chaddock.

En el hemoleucograma se encontró leucopenia de 3.500/mm³ con anemia de 9,5 g/dl de volúmenes normales, plaquetas en 150.000/mm³, prueba de Coombs directa negativa, niveles de proteína C reactiva (PCR) de 40 mg/L y sin alteraciones en la química sanguínea. La radiografía de tórax se reportó como normal.

Se procedió a practicar estudios de resonancia magnética de cerebro, simple y con contraste (figura 1), en los que se observaron varias lesiones hipodensas que se realizaban con medio de contraste. Dos días después del ingreso, se obtuvo un informe preliminar de ELISA positivo para VIH, el cual se confirmó en las siguientes 48 horas; la serología fue negativa para lúes, la serología IgG, positiva para toxoplasma (1:52 U/ml) y tres hemocultivos negativos.

Se administró tratamiento farmacológico para toxoplasmosis cerebral, con clindamicina más pirimetamina; este esquema se administró por una semana, sin mejoría de los síntomas neurológicos y con persistencia de la fiebre.

Después de descartar cualquier contraindicación para la punción lumbar, se obtuvo líquido cefa-

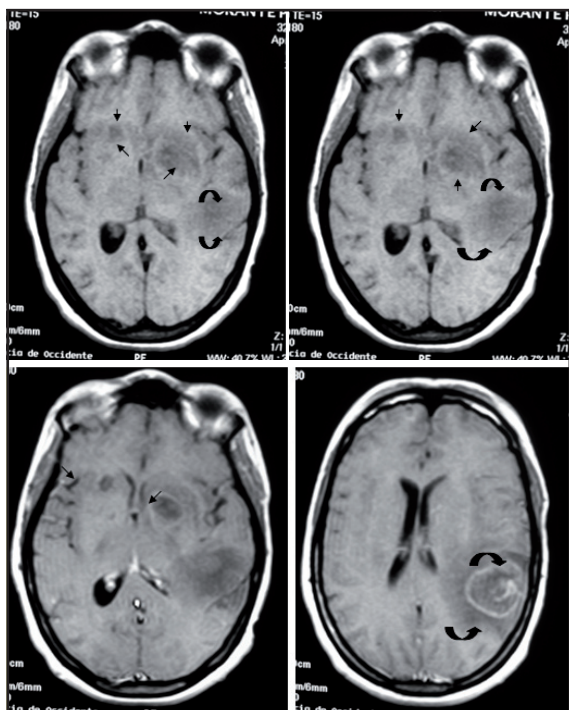


Figura 1. Secuencias axiales de resonancia magnética SE T1 simples del cráneo (A y B), con presencia de lesiones nodulares hipointensas con respecto a la sustancia gris, que comprometen el núcleo lenticular en forma bilateral (puntas de flecha) y la región parieto-occipital izquierda (flecha curva) en la unión córtico-subcortical. Estas lesiones se realzan en forma anular con el gadolinio (C y D) y se acompañan de edema de tipo vasogénico alrededor de la lesión.

lorraquídeo, con presión de apertura de 20 cm de H₂O y estudio citoquímico que se presenta en la tabla 1. Se adicionó tratamiento antituberculoso con cuatro medicamentos y dexametasona, el cual se suspendió al día siguiente.

A las 24 horas después de la punción lumbar, el cultivo del líquido cefalorraquídeo mostró bacilos Gram positivos indicativos de *Listeria* sp. (figura 2), que se confirmaron posteriormente como *L. monocytogenes*, con pruebas bioquímicas. Se instauró tratamiento antibiótico específico consistente en 12 g diarios de ampicilina, 240 mg diarios de gentamicina más dexametasona por seis semanas, y se suspendieron los tratamientos contra la tuberculosis y la toxoplasmosis.

Con este manejo se normalizó la temperatura a las 72 horas y hubo resolución parcial en el control imaginológico de las lesiones en el sistema nervioso central. Se practicó una nueva punción

lumbar a los 15 días, la que mostró mejoría de la pleocitosis (tabla 1).

La paciente fue dada de alta 55 días después de haber ingresado, en un estado de autonomía funcional, ubicada en tiempo, lugar y persona, y deambulando por sus propios medios. La tomografía computadorizada (TC) cerebral de control fue completamente normal (figura 3).

Discusión

Listeria monocytogenes es un bacilo Gram positivo anaerobio facultativo intracelular, el cual tiene especial tropismo por el sistema nervioso central. Su incidencia en la población general ha aumentado en la medida en que la expectativa de vida se ha prolongado; se ha documentado una incidencia de 21 casos por millón y por año en pacientes mayores de 70 años. De igual modo, la presencia de entidades inmunosupresoras, en especial las neoplasias hematológicas, y los trasplantes, contribuyen a su mayor frecuencia.

La mortalidad secundaria a neurolisteriosis puede alcanzar hasta el 27 % y varía dependiendo del compromiso del sistema nervioso central ⁽⁹⁾.

Actualmente, *L. monocytogenes* es la causa de 8% de todas las meningitis bacterianas en el adulto mayor ⁽¹⁰⁾. No obstante, la presencia de abscesos cerebrales es extremadamente rara y corresponde a menos de 1 %, aproximadamente.

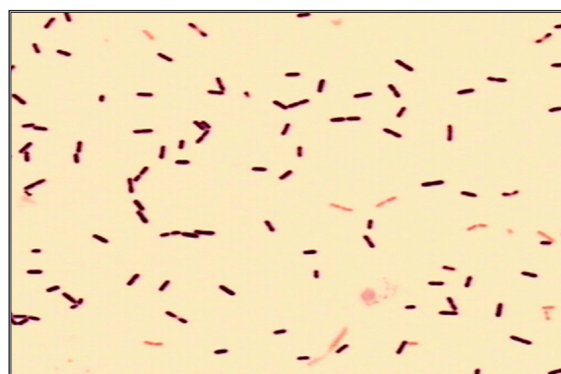

Figura 2. Coloración de Gram de cultivo de líquido cefalorraquídeo. Se observan numerosas formas de bacilos grampositivos indicativos de *Listeria monocytogenes*.

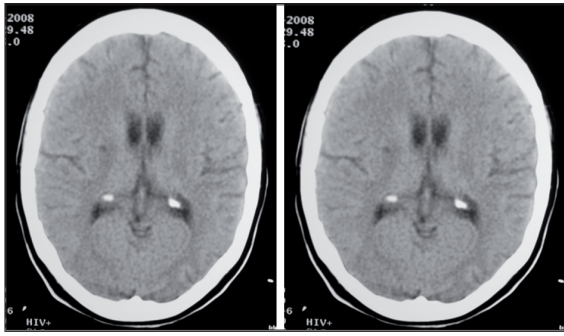


Figura 3. Tomografía obtenida cincuenta días después de la hospitalización, con tratamiento con ampicilina y gentamicina. En el control tomográfico se aprecian pequeñas zonas hipodensas en el núcleo lenticular en forma bilateral, sin efecto de masa ni edema alrededor de la lesión.

La incidencia de listeriosis en los pacientes con infección por VIH no está bien definida. Jurado *et al.* reportaron que, al ajustar la incidencia, ésta es 65 a 145 veces mayor que la de la población general. No obstante, es de resaltar el limitado número de casos descritos, que son menos de los que se esperaría. Por tal motivo, las recomendaciones de diagnóstico y manejo se refieren fundamentalmente a pacientes inmunosuprimidos sin sida ⁽¹¹⁾.

Se han propuesto varias hipótesis que incluyen las anteriormente citadas. Algunos autores han especulado sobre un subgrupo de células CD4 que pudiera proveer de un mecanismo alternativo inmunitario contra la listeria; otros refuerzan la idea de que la mayoría de las infeccio-

Tabla 1. Evolución de las características del líquido cefalorraquídeo

	Abril 17	Mayo 2	Mayo 12
Aspecto	Xantocrómico	Xantocrómico	Xantocrómico
Eritrocitos	393 células/mm	0 células/mm	6 células/mm
Linfocitos	134%	74%	21%
PMN	63%	74%	0%
Otras células	0	1	4
Proteínas	1.000 mg/dl	390 mg/dl	255 mg/dl
Glucosa	0 md/dl	55 mg/dl	70 mg/dl
LDH	230 u/L	202 u/L	186 u/L
Tinta china	Negativa	Negativa	Negativa
Baciloscopia	Negativa	Negativa	Negativa
FTA-ABS	Negativo	Negativo	Negativo

PMN: polimorfonucleares; LDH: deshidrogenasa láctica; BK: Mycobacterium tuberculosis; FTA-ABS: Fluorescent Treponemal Antibody-Absorption.

nes en los pacientes con VIH son producto de la reactivación de procesos latentes y que no se ha demostrado que la listeria tenga la capacidad de permanecer oculta en los macrófagos para producir episodios de reactivación endógena ⁽¹²⁾.

Sus manifestaciones clínicas son indistinguibles de otras causas de abscesos cerebrales. La mayoría de los pacientes se presenta con cuadros febriles subagudos, signos de hipertensión intracraneal, focalización neurológica y, en algunas ocasiones, convulsiones ⁽¹³⁾.

Aunque, en general, las punciones lumbares están contraindicadas en pacientes con abscesos cerebrales dado el riesgo de herniación transtentorial, en el estudio del líquido cefalorraquídeo son de resaltar los reportes de células blancas de 100 a 5.000/ml con predominio de polimorfonucleares; no obstante, en 30 % de los casos se puede observar predominio de los mononucleares. Frecuentemente, se elevan las proteínas y en 30 a 40 % de los casos se encuentran niveles bajos de glucosa, con una tasa de 88% de cultivos positivos de líquido cefalorraquídeo; éste fue el método que permitió el diagnóstico definitivo en nuestro caso ⁽¹⁴⁾.

Los diagnósticos diferenciales en pacientes con signos y síntomas neurológicos e inmunosupresión, son múltiples, pero en pacientes con sida, es necesario resaltar la encefalitis por *Toxoplasma gondii*, criptocomas, tuberculomas y el linfoma primario del sistema nervioso central ⁽¹⁵⁾.

A diferencia de otras causas de abscesos cerebrales, *L. monocitogenes* se asocia con bacteriemia, con aislamiento en 85 a 100 % de los hemocultivos. En nuestro caso, a pesar de las múltiples muestras tomadas, se reportaron como negativos.

El tratamiento de los abscesos cerebrales secundarios a *L. monocitogenes*, no cuenta en el mo-

mento con estudios clínicos que comparen los diferentes tratamientos farmacológicos ⁽¹⁶⁾.

Los datos de observación clínica indican que la ampicilina a dosis altas es el medicamento de elección y la mayoría de expertos recomienda la administración conjunta de gentamicina ⁽¹⁷⁾; la penicilina es igualmente activa contra *L. monocytogenes* y, en pacientes alérgicos, el trimetoprim-sulfametoxazol es la alternativa disponible. No obstante, los carbapenems y las nuevas quinolonas son otras posibles alternativas, que han sido eficaces en modelos animales ⁽¹⁸⁾. La duración del tratamiento es de dos semanas para bacteriemia, de tres semanas para meningitis y de seis a ocho semanas para abscesos cerebrales. El 50 a 80 % de los pacientes con tratamiento pronto y adecuado se recuperan totalmente, pero las secuelas neurológicas permanentes son más frecuentes en aquellos con abscesos y romboencefalitis ⁽¹⁹⁾.

Éste es el primer caso reportado en Colombia de abscesos cerebrales por *L. monocytogenes* en un paciente con infección por VIH. Esta causa debe ser incluida en el diagnóstico diferencial de otras afecciones posiblemente más comunes en nuestro medio, como la toxoplasmosis o la tuberculosis del sistema nervioso central, que también tienen una presentación subaguda y se realzan con el medio de contraste en los estudios imagenológicos. En la población de pacientes con VIH, se han descrito casos en el contexto de importante inmunosupresión y, especialmente, en aquellos que no reciben profilaxis con trimetoprim-sulfametoxazol.

Referencias

1. Zia W, Made, Lewis J. Advances in the management of central nervous system infections in the ICU. *Crit Care Clin.* 2007;22:661-94.
2. Salaman R, Braselli A, Hoppe A, Monteghirfo R, Silva T. Neurolisteriosis en adultos. *Arq Neuropsiquiatr.* 2005;63:1063-9.
3. Vialea P, Furlanutb M, Francesco C, Cadeoa B, Pavanb F, Pea F. Major role of levofloxacin in the treatment of a case of *Listeria monocytogenes* meningitis. *Diagn Microbiol Infect Dis.* 2007;58:137-9.
4. Rodríguez J, Olivaresb G, Turiñoa J, Camacho E. Absceso cerebral en paciente inmunodeprimida. *Enferm Infecc Microbiol Clin.* 2005;23:41-2.
5. Vázquez J, Kuhn M, Berche P, Chakraborty T, Domínguez G, Goebel W. *Listeria* pathogenesis and molecular virulence determinants. *Clin Microbiol Rev.* 2001;14:584-640.
6. Guerra J, Muínelo I, Pérez M, Blanco B, Carro J, Alcoba M. Listeriosis en pacientes con infección por el virus de la inmunodeficiencia humana en España. *Enferm Infecc Microbiol Clin.* 2004;22:18-21.
7. Cone L, Leung M, Byrd R, Annunziata G, Lam R, Herman B. Multiple cerebral abscesses because of *Listeria Monocytogenes*: Three case reports and a literature review of supratentorial listerial brain abscess. *Surg Neurol.* 2003;59:320-8.
8. Crespo M, Vélez J, Castañeda C, Hoyos F, López M, Salazar J. Aislamiento de *Listeria monocytogenes* en un hospital de tercer nivel. *Colombia Med.* 1999;30:89-98.
9. Yoshikawa T. Bacterial meningitis in aging adults. *Clin Infect Dis.* 2001;33:1380-5.
10. Mace S. Acute bacterial meningitis. *Emerg Med Clin North Am.* 2008;38:281-317.
11. Jurado R, Farley M, Pereira E, Harvey R, Schuchat A, Wenger J, et al. Increased risk of meningitis and bacteriemia due to *Listeria monocytogenes* in patients with human immunodeficiency virus infection. *Clin Infect Dis.* 1993;17:224-7.
12. Berenguer J, Solera J, Díaz M, Moreno S, López J, Bouza E. Listeriosis in patients infected with human immunodeficiency virus. *Rev Infect Dis.* 1991;13:115-9.
13. Mizuno S, Zendejas I, Reed A, Kim R, Howard R, Hemming A, et al. *Listeria monocytogenes* following orthotopic liver transplantation: Central nervous system involvement and review of the literature. *World J Gastroenterol.* 2007;13:4391-3.
14. Brouwer M, van de Beek D, Heckenberg S, Spanjaard L, Gans J. Community-acquired *Listeria monocytogenes* meningitis in adults. *Clin Infect Dis.* 2006;43:1233-8.
15. Skiest D. Focal neurological disease in patients with acquired immunodeficiency syndrome. *Clin Infect Dis.* 2002;34:103-15.
16. Hof H. An update on the medical management of listeriosis. *Expert Opin Pharmacother.* 2004;5:1727-35.
17. Tsai S, Chu S, Wu C, Wang N. Listerial meningitis in a patient with undiagnosed acquired immunodeficiency syndrome: Ampicillin should be added to the empirical antibiotic coverage. *Emerg Med J.* 2006;23:e50.
18. Hof H. Therapeutic options. *FEMS Immunol Med Microbiol.* 2003;35:203-5.
19. Yungbluth M, Costas C. *Listeria monocytogenes* meningitis and rhombencephalitis. *Pathology Case Reviews.* 2003;8:181-6.