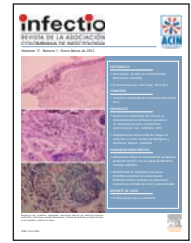

Infectio

Asociación Colombiana de Infectología

www.elsevier.es/infectio



REPORTE DE CASO

Ectima gangrenoso en pediatría

Juan Pablo Rojas^{a,*}, Juan Manuel López^b, Yuly Andrea Muñoz^c y Guillermo González^d

^aPediatra, profesor de Pediatría, Pontificia Universidad Javeriana, Cali, Colombia. Fundación Clínica Infantil Club Noel

^bEstudiante del Programa de Medicina, Universidad Libre Seccional Cali, Colombia

^cEstudiante del Programa de Medicina, Universidad Libre Seccional Cali, Colombia

^dDermatólogo Pediatra, Profesor Dermatología Pediátrica, Universidad Libre Seccional Cali, Colombia. Fundación Clínica Infantil Club Noel

Recibido el 16 de enero de 2013; aceptado el 26 de febrero de 2013

PALABRAS CLAVE

Ectima gangrenoso;
Sobreinfección;
Varicela

Resumen El ectima gangrenoso es una infección poco frecuente de la piel, conocida con una característica lesión causada principalmente por la *Pseudomona aeruginosa*, pero que también se puede presentar por otro tipo de bacterias del tipo *Staphylococcus aureus* o el *Streptococcus* beta hemolítico del grupo A (*S. beta* hemolítico del grupo A), entre otros. Esta entidad se asocia frecuentemente con inmunodeficiencias primarias y secundarias. Las lesiones, clínicamente, se presentan como máculas eritematovioláceas, descamativas que rápidamente evolucionan a papulovesículas, ampollas hemorrágicas y costrosas que dejan unas úlceras profundas en sacabocado con fondo necrótico. La mortalidad es alta, entre 40 y 75% de los individuos inmunológicamente comprometidos.

Se describe el caso de una niña de 5 años que inicialmente presentó varicela y luego una sobreinfección por *S. aureus* ocasionando un cuadro clínico de un ectima gangrenoso; al diagnóstico se llega por la clínica, cultivos y biopsias de piel. Se realizó manejo con aciclovir, clindamicina y cefepime endovenoso, con buena y rápida respuesta de la paciente.

© 2013 ACIN. Publicado por Elsevier España, S.L. Todos los derechos reservados.

* Autor para correspondencia.

Correo electrónico: juanpa8506@hotmail.com (J.P. Rojas).

KEYWORDS:

Ecthyma gangrenosum
Superinfection
Varicella

Ecthyma gangrenosum in pediatrics

Abstract Ecthyma gangrenosum (EG) is a rare infection of the skin, known as a characteristic lesion caused by *Pseudomonas aeruginosa*, but also can occur from other types of bacteria like *Staphylococcus aureus* or beta hemolytic group, among others. This condition is often associated with primary and secondary immunodeficiencies. The lesions present clinically as scaly, erythematous violaceous macules that rapidly evolve into papule-vesicles, bleeding and crusty blisters leaving a deep punch ulcer with a necrotic base. Mortality is high, between 40% and 75% of immunologically compromised individuals.

We describe the case of a girl of 5 years of age who initially presented chickenpox and then superinfection with *Staphylococcus aureus*, causing a clinical picture of EG. The diagnosis was reached based on symptoms, cultures and skin biopsies. Management was achieved with acyclovir, intravenous clindamycin and cefepime, with a good and quick response by the patient.

© 2013 ACIN. Published by Elsevier España, S.L. All rights reserved.

Introducción

El ectima gangrenoso (EG) es una infección poco frecuente de la piel generalmente causada por *Pseudomonas aeruginosa*, pero también se han descrito casos donde los gérmenes causantes pueden ser muy diversos, desde los grampositivos del tipo de los *Staphylococcus*, *Streptococcus* hasta fungemias causadas por *Candida albicans*¹.

Se presenta en pacientes inmunosuprimidos y/o con algún tipo de lesión primaria en piel^{2,3}. Las lesiones en piel se inician como máculo-pápulas eritematosas que rápidamente progresan a vesiculoampollas hemorrágicas que fácilmente se rompen y dejan una costra purulenta que al desprenderse muestra una úlcera profunda en sacabocado, con el borde indurado, elevado, eritematovioláceo y centro-necrótico⁴.

La infección por virus de varicela zóster da lugar a la varicela, la cual es casi siempre un exantema vesicular, de corta duración, pruriginoso, benigno y autolimitado en niños sanos. La importancia clínica de esta patología son las complicaciones que el paciente puede presentar en el transcurso de la enfermedad; entre las más frecuentes se encuentran la sobreinfección bacteriana cutánea, las respiratorias como neumonías, neumonitis, y las del sistema nervioso central como las encefalitis⁵.

Las infecciones secundarias en piel, desde las capas externas hasta las más profundas, son las que con mayor frecuencia pueden originar sepsis, osteomielitis, artritis o bacteriemia. Las formas clínicas de sobreinfección cutánea son muy polimorfas, y se puede presentar cualquier tipo de lesión. *S. beta hemolítico* del grupo A y *S. aureus* son de manera aislada o combinada los gérmenes aislados con más frecuencia en casos de sobreinfección o complicaciones de la varicela⁵.

Se describe el caso de una niña de 5 años, sin antecedentes de inmunosupresión primaria, con lesiones en piel de tipo máculas, pápulas, úlceras profundas, redondas múltiples, algunas en sacabocado y tejido ulcerativo con fondo necrótico, en donde la biopsia de piel y los cultivos diagnostican un caso de EG por *S. aureus*.

Descripción del caso

Niña de 5 años, con antecedente de dermatitis atópica, previamente sana, con buen desarrollo psicomotor, escolar, social, con antecedentes familiares, natales y perinatales desconocidos.

El cuadro clínico se inicia 15 días antes de su hospitalización con fiebre no cuantificada, exantema que fue tratado con analgésicos y reposo en casa. Se reporta nuevamente a urgencias de la Fundación Clínica Infantil Club Noel, en Cali, Colombia, con fiebre de 39 °C, acompañada de múltiples lesiones costrosas profundas y redondas en sacabocado, con fondo necrótico de diferentes tamaños en cara, tronco y extremidades (fig. 1).

En los estudios clínicos iniciales se realiza: cuadro hemático con reporte de leucopenia $3,0 \times 10^3/\text{mm}^3$, neutrófilos 62,2%, linfocitos 26%, monocitos de 11,3%, hemoglobina de 14,3 g/100 ml, hematocrito de 45,2%, plaquetas de $309 \times 10^3/\text{mm}^3$.

Química sanguínea: proteína C reactiva 192 mg/dl, velocidad de sedimentación globular 22 mm/h, inmunoglobulina E de 1.364 UI/ml, Western Blot negativo para virus de inmunodeficiencia humana e IgM e IgG positivos para herpes simplex tipo I de (12,9 y 19,2 NovaTec unidades, respectivamente), IgG e IgM para varicela-zóster positivo.

También se le realizó una radiografía de tórax, la cual se reportó normal y no se evidenciaron alteraciones.

Entre los estudios bacteriológicos se realizaron: 3 baciloscopias de jugo gástrico negativos, prueba de tuberculina < 10 mm (negativo), hemocultivo y cultivos de las lesiones positivos para *S. aureus* resistente a oxacilina y eritromicina, sensible a clindamicina, D-test negativo.

Posteriormente, la biopsia de las lesiones en piel con tinciones de gram y ácido periódico Schiff reportó presencia de úlceras profundas con gran cantidad de cocos en su superficie (figs. 2 y 3).

Se realizó diagnóstico de varicela zóster y una sobreinfección bacteriana por *S. aureus* que posteriormente desarrolló clínicamente un EG.

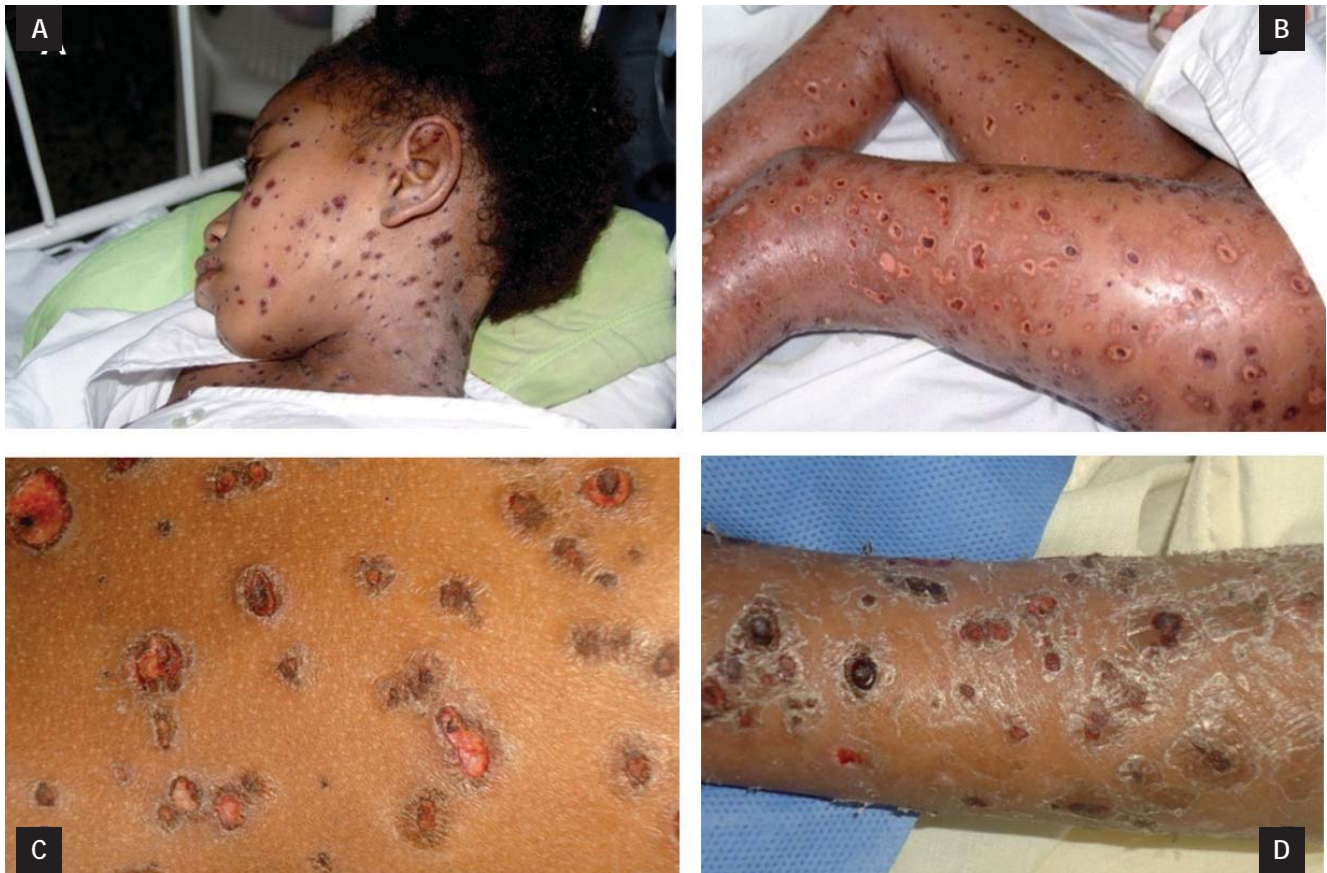

Figura 1 A,B,C y D. Erosiones y úlceras profundas, con costras serosas y hemáticas, redondas, múltiples, algunas en sacabocado con fondo necrótico.

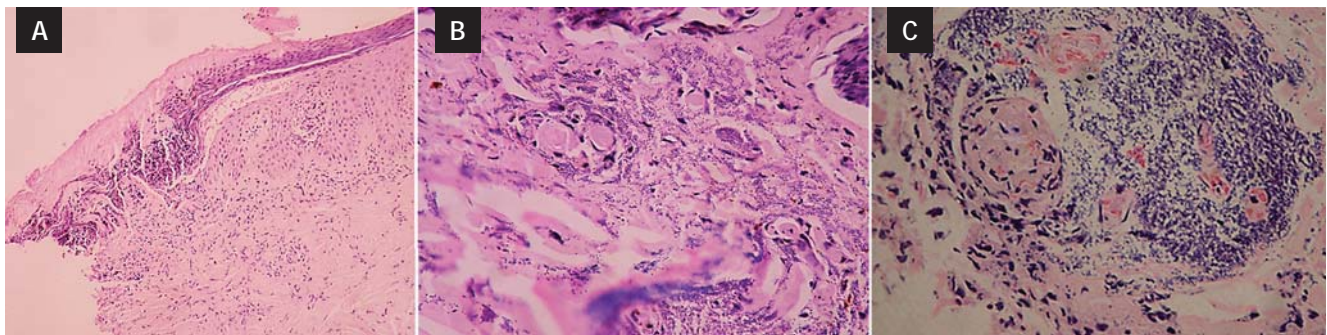


Figura 2 Biopsia de piel: A y B. Acanthosis, espongiosis, ulceración cubierta por material necrótico, neutrófilos, estructuras cocoides bacterianas. C. Colonias de bacterias en tejido dérmico, en los capilares y filetes nerviosos.

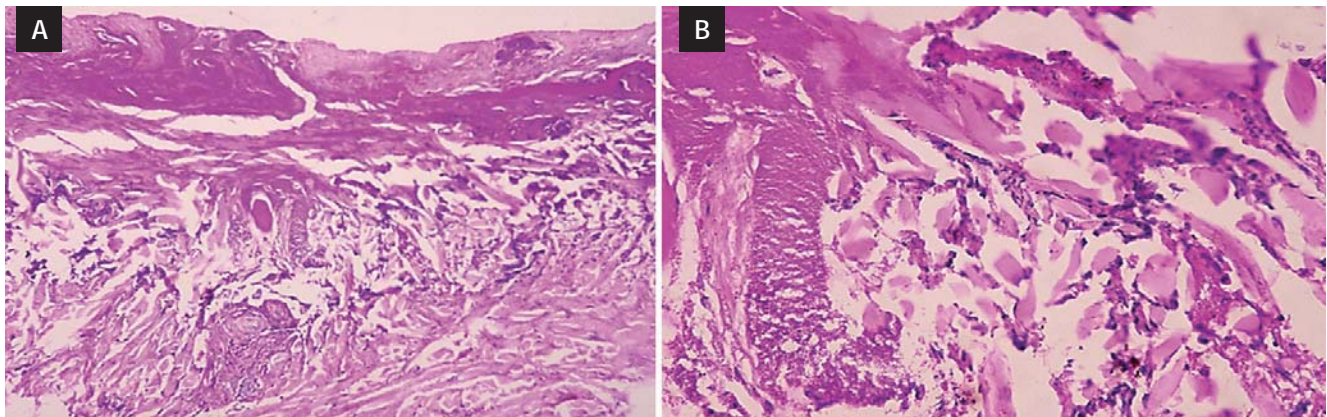


Figura 3 A y B. Tinción de ácido periódico Schiff: estructuras cocoides y difteroides.

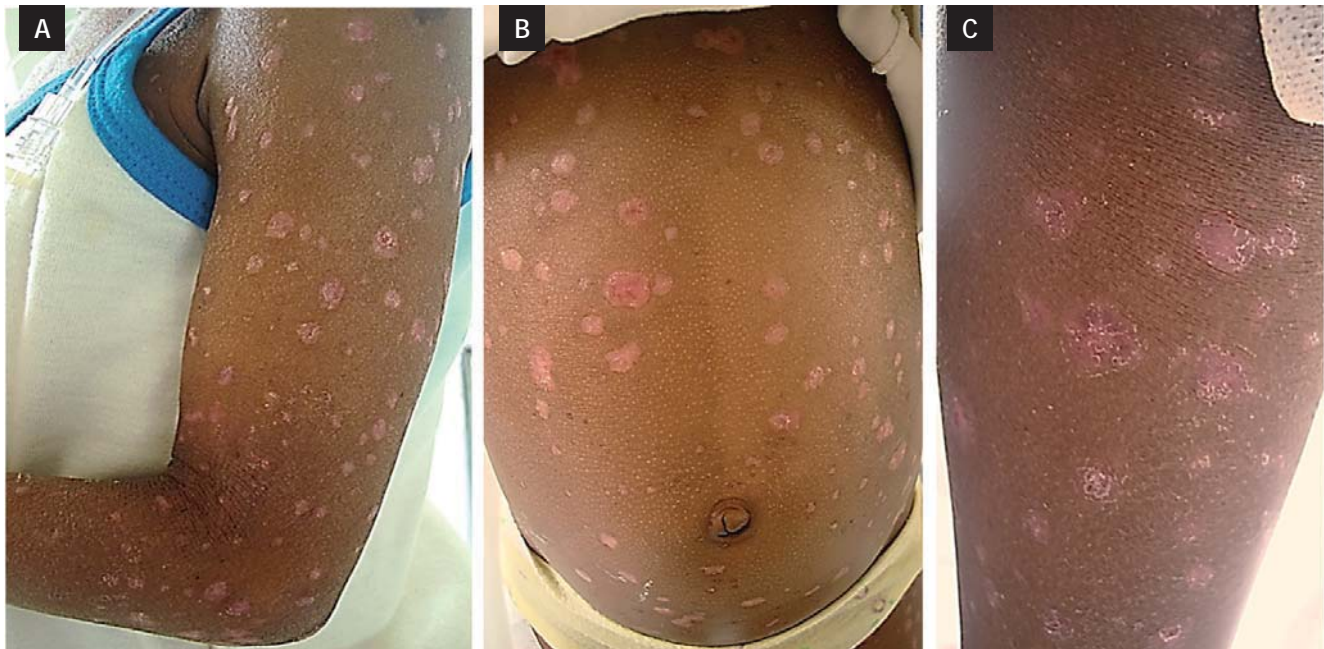

Figura 4 A, B y C Máculas y pápulas eritematodescamativas con bordes irregulares.

La paciente, durante su hospitalización, recibió aciclovir (30 mg/kg/día), clindamicina (40 mg/kg/día) y cefepime (150 mg/kg/día) endovenoso durante 14 días, soporte nutricional adecuado, terapia física y curaciones por clínica de heridas, presentando una recuperación satisfactoria de sus manifestaciones clínicas (fig. 4).

Discusión y conclusiones

El EG es una enfermedad dermatológica infecciosa clásicamente descrita, ocasionada por *P. aeruginosa*, aunque también puede ser causada por una serie de agentes patógenos como: *Aeromonas hydrophila*, *S. aureus*, *Serratia marcescens*, *Escherichia coli*, *Klebsiella pneumoniae*, *Neisseria meningitidis*, *Vibrio vulnificus*, *Burkholderi acepacia*; y por hongos como: *Fusarium sp*, *Candida sp*, *Mucor sp* y *Aspergillus sp*⁶⁻⁸. La mortalidad por esta patología es alta, y oscila entre el 40 y 75% entre los pacientes inmunocomprometidos, principalmente si cursan con neutropenias.

Es común que el EG pueda presentarse en personas inmunocomprometidas por alguna patología de base, terapia inmunosupresora o ambas, y las enfermedades linfoproliferativas son las que con mayor frecuencia se asocian con esta complicación cutánea^{9,10}.

La lesión cutánea es la expresión de una vasculitis necrosante. Las vénulas poscapilares son invadidas a través de la adventicia por las bacterias que progresan hasta el lumen ocasionando trombosis de los vasos, acompañándose de edema e inflamación local; de allí se comprometen las arteriolas, dando las lesiones clínicas que evolucionan rápidamente a la formación de ampollas y necrosis. Esta evolución del eritema inicial a necrosis toma de 12 a 18 h, por eso en la forma clínica de la enfermedad podemos ver diferentes estadios evolutivos de ella.

Esta entidad se presenta raramente en pacientes sin ninguna inmunodeficiencia⁴. Aunque nuestro paciente no

tenía una inmunodeficiencia primaria, sí presentaba una serie de factores coadyuvantes que condicionaron la presencia de esta patología, dado que tenía un fondo atópico, títulos para herpes 1 elevados, mala nutrición y cuidados iniciales deficientes de su varicela.

Los pacientes con varicela colonizados por *S. aureus* tienen un riesgo de bacteremia 6 veces mayor que los no colonizados⁴.

Entre los diagnósticos diferenciales de esta patología, se incluyen: varicela necrótica, pitiriasis liquenoide varioliforme febril ulcerativa, pioderma gangrenoso, gangrena de Fournier, gangrena estreptocócica, vasculitis por hipersensibilidad y poliarteritis nodosa⁴.

El *S. aureus* es una bacteria que hace parte de la microflora normal de la piel, son cocos grampositivos que crecen como racimos de uvas, y se diferencian de los estreptococos por ser catalasa positivos¹¹. Tiene la capacidad de producir exotoxinas citolíticas y dermonecroticas, las cuales lisan a los neutrófilos, y por esto hay liberación de las enzimas lisosómicas que producen necrosis en piel¹².

También son causantes de infecciones como osteomielitis, artritis séptica, infecciones profundas, abscesos, neumonías, entre otras. Razón por la cual a la paciente descrita se le realizaron estudios en busca de manifestaciones de bacteriemia. Clásicamente, hay afectación de las zonas glúteas y la región perianal en un 60%, las extremidades en un 30%, el resto del cuerpo y cara en un 10%; el diagnóstico definitivo, aparte de la sospecha clínica, se hace por medio del aislamiento de la bacteria; muy rara vez se suele aislar la bacteria en sangre^{13,14}.

En nuestro caso, fue posible aislar el germen en el hemocultivo, el cual resultó positivo para *S. aureus* meticilino resistente.

El *S. aureus* es altamente patógeno y se conoce que es debido a la producción de enzimas extracelulares que permiten la penetración e invasión de los diferentes tejidos (coagulasa, proteasa, metaloproteasas, hialuronidasas,

lipasas y fosfolipasa C). También hay otros elementos que facilitan y permiten la adherencia, los cuales son las proteínas de unión a fibronectina y diversos factores de agregación. Los polisacáridos de adhesión favorecen la producción de biofilm y este es el método de su persistencia en materiales sintéticos (por ejemplo, catéteres) sobre todo. Las toxinas que destacan entre las conocidas son las hemolisinas, las enterotoxinas especialmente la Q y K-, la toxina exfoliativa, la toxina del síndrome de choque tóxico, otros superantígenos estafilocócicos y las leucocidinas. De todas las leucocidinas que se conocen, la leucocidina Pantón-Valentín (LPV) y su expresión como lukS-PV y lukF-PV (derivaciones del locus PVL) tienen conexión con muchas cepas de *S. aureus* meticilino resistente adquirido en la comunidad, y dichas cepas del entorno comunitario producen con alta frecuencia dicha citotoxina, en cuanto a las cepas de *S. aureus* meticilino sensible, y las cepas de *S. aureus* meticilino resistente adquiridas hospitalariamente no suelen portarla¹⁵.

La LPV forma poros heptaméricos en las membranas de los leucocitos, causando la destrucción de los mismos. Las cepas LPV positivos tienden a causar infecciones en piel y tejidos blandos como forunculosis (93%), abscesos cutáneos (50%) y neumonías rápidamente progresivas con alto grado de fatalidad. Por lo contrario, respecto a las infecciones como endocarditis, síndrome de *shock* tóxico y mediastinitis, entre otras, se han asociado a cepas de *S. aureus* meticilino resistente LPV(-)¹⁵.

La infección por el virus de varicela zóster en su primo-infección ocasiona la varicela, que se caracteriza por presentar fiebre, exantema caracterizado por un brote pruriginoso, eritematoso, vesicular. La verdadera importancia clínica de esta enfermedad viene precedida del número de complicaciones que pueden presentarse, entre estas las sobreinfecciones cutáneas⁵.

El tratamiento antibiótico debe realizarse con aminoglucósidos asociados a betalactámicos, con espectro anti *P. aeruginosa*. El antibiograma está indicado en todos los casos, y debe realizarse de forma rutinaria para verificar si se trata de una infección causada por un germen de la comunidad. El desbridamiento debe realizarse bajo anestesia local⁴. Se usa, también para *S. aureus* meticilino resistente nosocomial, vancomicina, linezolid o daptomicina, por vía parenteral, y para el *S. aureus* meticilino resistente comunitario, es buena opción emplear clindamicina. Con la paciente descrita, se decidió iniciar antibioticoterapia con una lincosamida tipo clindamicina, ya que el germen aislado era sensible a este antibiótico.

La paciente descrita presentó una recuperación satisfactoria y sin secuelas clínicas; además se realizaron pruebas cardiológicas en busca de vegetaciones, radiografía de huesos

largos en busca de osteomielitis, entre otras; de esta manera, se descartaron complicaciones postinfecciosas recientes.

Actualmente, la paciente se encuentra en seguimiento por parte del servicio de dermatología pediátrica en busca de mejorar el aspecto de las cicatrices y mejorar la remodelación de la piel.

Bibliografía

1. Chanussot C, Cano M, Díaz D. Ectima gangrenoso. Comunicación de un caso en un paciente inmunocompetente. *Dermatología Rev Mex*. 2008;52:127-9.
2. Pandit AM, Siddaramappa B, Choudhary SV, Majunathswamy BS. Ecthyma gangrenosum in a new born child. *Indian J Dermatol Venereol Leprol*. 2003;69:52-3.
3. El Baze P, Thyss A, Aldani C, Juhlin L, Schneider M, Ortonne JP. *Pseudomonas aeruginosa* 0-11 folliculitis: development into ecthymagangrenosum in immunosuppressed patients. *Arch Dermatol* 1985;121:873-6.
4. Chanussot C, Cano MA, Bueno D. Ectima gangrenoso. Comunicación de un caso en un paciente inmunocompetente. *Dermatología Rev Mex*. 2008;52:127-9.
5. Pineda V. Varicela en pacientes de riesgo. *AnPediatr (Barc)*. 2003;59(Suppl 1):27-31.
6. Tsao H, Swartz M, Weinberg A, Jonson RA. Infecciones en tejidos blandos: erisipela, celulitis y celulitis gangrenosa. En: Fitzpatrick TB, ed. *Dermatología en Medicina General*. 5.ª ed. Buenos Aires: Médica Panamericana; 2001, p. 2344-64.
7. Aygencel G, Dizbay M, Sahin G. *Burkholderia cepacia* as a cause of ecthyma gangrenosum-like lesion infection 2007. *Infection*. 2008;36:271-3.
8. Agarwal S, Sharma M, Mehndirata V. Solitary ecthyma ganrenosum (EG)-like lesion consequent to *Candida albicans* in a neonate. *Indian J Pediatr*. 2007;74:582-4.
9. Huminer D, Siegman-Igra Y, Morduchowicz G, Pitlik SD. Ecthyma gangrenosum without bacteraemia. Report of six cases and review of the literature. *Arch Inter Med*. 1987;147:299-301.
10. Song WK, Kim YC, Park HJ, Cinn YW. Ecthyma gangrenosum without bacteraemia in a leukaemic patient. *Clin and Exp Dermatol*. 2001;26:395-7.
11. Todd JK. Infecciones estafilocócica. *Pediatr Rev*. 2005;26:438-43.
12. Carrada-Bravo T. Varicela gangrenosa: caso clínico, diagnóstico y tratamiento. *Revista de enfermedades infecciosas en pediatría*. 2006;20:40-4.
13. Duman M, Özdemir D, Yis U, Köroglu TF, Ören O, Berktaş S. Multiple erythematous nodules and ecthyma gangrenosum as a manifestation of *Pseudomonas aeruginosa* sepsis in a previously healthy infant. *Pediatr Dermatol*. 2006;23:243-6.
14. Ishikawa T, Sakurai Y, Tanaka M, Daikoku N, Ishihara T, Nakajima M, et al. Ecthyma gangrenosum-like lesions in a healthy child after infection treated with antibiotics. *Pediatr Dermatol*. 2005;22:453-6.
15. De Colsa A. *Staphylococcus aureus*: De la genómica a la clínica. *Revista de Enfermedades Infecciosas en Pediatría*. 2011;24:91-4.