

Síndrome de dificultad respiratoria secundario a miasis sinusal y traqueopulmonar

Acute respiratory distress syndrome secondary to sinus and tracheopulmonary myiasis

Héctor Julio Meléndez¹, Yenny Rocío Tamayo-Cáceres², Yeny Carolina Tello-Olarte², Francisco Orlando Vargas², Roger Alexander Tarazona²

Resumen

La miasis es una enfermedad causada por la infestación de larvas en tejidos vivos o muertos; se clasifica entomológicamente o según el tropismo por los tejidos. Se reporta un caso de síndrome de dificultad respiratoria aguda secundario a miasis sinusal y traqueopulmonar en un hombre de 65 años, quien ingresó al servicio con epistaxis y sensación de obstrucción nasal. Se le hizo diagnóstico de crisis hipertensiva, se dio tratamiento sintomático y se hizo taponamiento nasal. El paciente reingresó a las 24 horas por edema hemifacial derecho, bradilalia y dificultad respiratoria; se retiró el tapón nasal y se evidenció salida de larvas. Se remitió a una institución de tercer nivel de atención, en donde fue valorado por otorrinolaringología y decidieron revisar las vías respiratorias bajo anestesia general, y desobstruirlas por infestación masiva de larvas. El paciente fue trasladado a la unidad de cuidados intensivos donde se diagnosticó síndrome de dificultad respiratoria aguda, y fue tratado con ivermectina y antibióticos. Posteriormente, se obtuvo una evolución satisfactoria a pesar de la gravedad del cuadro clínico. Se presenta un caso de síndrome de dificultad respiratoria aguda secundario a miasis sinusal y traqueopulmonar, y parece ser el primer caso reportado en Latinoamérica. Se destaca la adecuada evolución posterior al manejo médico sintomático y específico, a pesar de la alta mortalidad de este síndrome.

Palabras clave: miasis, miasis traqueopulmonar, tratamiento de miasis.

Abstract

Myiasis is a disease caused by the infestation of larvae in dead or living tissue. It is classified entomologically or according to tropism of the tissues. We report a case of acute respiratory distress syndrome (ARDS) secondary to sinus and tracheopulmonary myiasis in a 65-year-old man who entered the service with epistaxis and nasal obstruction sensation. He was diagnosis with a hypertensive crisis, and symptomatic management and nasal plugging were performed. The patient was readmitted 24 hours later with right hemifacial edema, bradylalia and breathing difficulty. The nasal plug was removed and larvae came out. He was referred to a tertiary level care facility where he was assessed by otolaryngology and they decided to check the airways under general anesthesia to remove the blockage caused by a massive infestation of larvae. The patient was transferred to the ICU where he was diagnosed with ARDS, and managed with ivermectin and antibiotics. Subsequently, a satisfactory evolution, despite the severity of symptoms, was attained. We report a case of ARDS secondary to sinus and tracheopulmonary myiasis, the first case reported in Latin America. We highlight the satisfactory evolution after medical symptomatic and specific management, despite the high mortality of this disease.

Keywords: myiasis, tracheopulmonary myiasis, myiasis treatment.

Introducción

El término miasis se deriva del griego *myia* (mosca) y *sis* (formar, general). Es causada por la infestación de larvas de dípteros que se alimentan de tejidos vivos o muertos y sustancias líquidas del cuerpo del huésped. Puede tener múltiples localizaciones y es más prevalente en climas tropicales y subtropicales ⁽¹⁾.

La miasis se clasifica entomológicamente en tres grupos: *parásitos obligados*, las larvas requieren tejidos vivos para su desarrollo; *facultativos*, sue-

len encontrarse en tejidos en descomposición, vegetales y, en ocasiones, afectan tejidos vivos¹, y *accidentales*, cuando la infestación se genera al ingerir alimentos contaminados ⁽²⁾.

Según el tropismo por los tejidos, la miasis se clasifica como miasis cutánea y subcutánea, miasis de cavidades y miasis con migración interna¹. La miasis de cavidades y vísceras, generalmente es causada por contaminación de la comida o el agua con huevos de diversas moscas; aunque el sistema digestivo es el que con más frecuencia se infesta, se ha descrito localización cerebral,

1 Profesor titular escuela de medicina UIS .

2 Estudiantes de Medicina X semestre. Escuela de Medicina Universidad Industrial de Santander UIS.

Recibido: 24/10/2011; Aceptado: 09/05/2012

Correspondencia: Héctor Meléndez, ¿39? N° 49-125, torre 2, apartamento 12-01, Bucaramanga, Colombia. Teléfono celular: (315) 877-7590 Correo electrónico:hjmelendez@yahoo.com

nasofaríngea ⁽³⁾, traqueopulmonar ⁽⁴⁻⁶⁾, torácica, ótica, oftálmica, uretral, rectal, peneana, vaginal y del cordón espermático.

En las bases de datos *Pubmed*, *Science Direct* y *LILACS*, se encuentran descritos, hasta la fecha, seis casos de miasis traqueopulmonar. En este artículo se reporta un caso de síndrome de dificultad respiratoria aguda secundario a miasis sinusal y traqueopulmonar.

Reporte de caso

Se trata de un paciente de sexo masculino de 65 años de edad, con diabetes mal controlada, que vivía sólo y en pésimas condiciones higiénicas. Consultó a un hospital de segundo nivel de atención, por fetidez nasal, epistaxis y sensación de obstrucción nasal; allí le diagnosticaron una crisis hipertensiva con tensión arterial de 200/120 mm de Hg, le dieron tratamiento farmacológico y le hicieron un taponamiento nasal; una vez estabilizado, le dieron salida. Reingresó a las 24 horas por edema facial derecho, bradialia y dificultad respiratoria. Tras retirar el tapón nasal, se observó infestación masiva por miasis en la cavidad nasal, por lo cual lo remitieron para manejo en una institución de tercer nivel.

El paciente ingresó al Hospital Universitario de Santander en malas condiciones generales, con abombamiento del paladar blando, signos de dificultad respiratoria, y miasis en cavidad nasal y oral. Se le administraron 80 gotas de ivermectina (1 gota por kg) y se practicó una tomografía computadorizada (TC) de senos paranasales que evidenció pansinusitis.

El paciente presentó falla respiratoria, por lo cual se trasladó al quirófano, para revisión bajo anestesia general e intubación orotraqueal de urgencia, y se extrajeron "múltiples larvas" (aproximadamente, 150) de las cavidades nasal, etmoidal y retrofaríngea, y se observó edema de todas las estructuras de la cavidad oral.

Durante la cirugía presentó hipoxemia grave, acidosis e inestabilidad hemodinámica, y se trasladó a la unidad de cuidados intensivos. Allí se le diagnosticó síndrome de dificultad respiratoria aguda, con los siguientes criterios: hipoxemia, falta de saturación de oxígeno con acidosis respiratoria, mecánica pulmonar con aumento de presión pico y presión meseta, baja distensibilidad pulmonar y aumento de la necesidad de la fracción inspirada de oxígeno, hasta el 100 %. Se inició asistencia respiratoria mecánica. Después de esto presentó un episodio convulsivo; se practicó una TC cerebral y punción lumbar, sin hallazgos patológicos.

En una nueva revisión de las cavidades nasal, oral e hipofaringe, se extrajeron múltiples larvas alojadas en estos sitios, por lo que fue sometido a un lavado exhaustivo de la cavidad oral con soluciones antisépticas (clorhexidina) y creolina diluida; también, recibió una segunda dosis entérica de ivermectina. Se solicitó una TC de alta resolución de tórax, en la cual se observó la vía aérea principal con múltiples irregularidades, de aspecto polipoide, en la superficie mucosa de la tráquea y en dirección del bronquio fuente derecho (figura 1a). Se observaron focos de condensación del espacio aéreo con distribución predominante peribroncovascular y algunas densidades en vidrio esmerilado que se situaban, principalmente, en el lóbulo superior derecho, también en regiones basales posteriores y, en menor cantidad, en el lado izquierdo (figura 1b). Como hallazgo incidental, se observó una variante anatómica: el bronquio del lóbulo superior derecho emergía de la tráquea, aproximadamente, a 1 cm por encima de la carina.

El paciente continuó con el tratamiento de la cavidad oral y nasal, con soluciones antisépticas y antibióticos por sobreinfección. Se hizo una nueva exploración bajo anestesia de la cavidad nasal y se extrajeron dos larvas. La evolución clínica fue tórpida, con síndrome de dificultad respiratoria aguda persistente, leucocitosis, eosinofilia y proteína C reactiva normal.

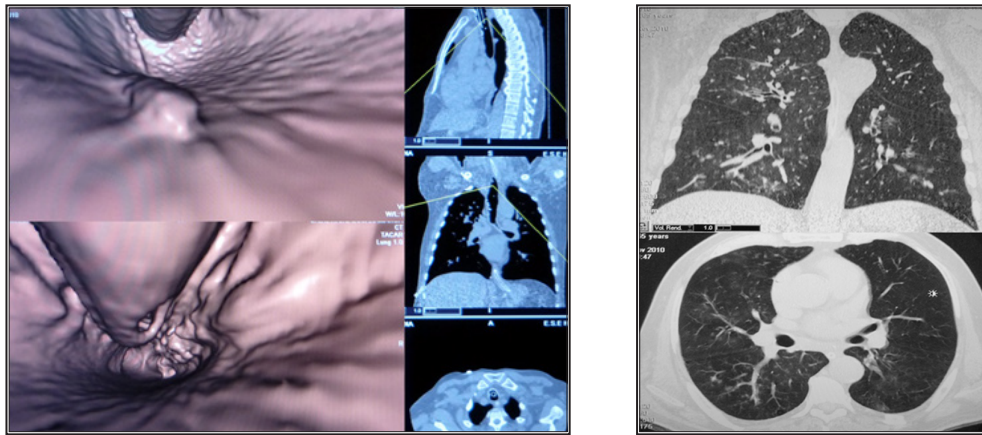


Figura 1. Broncoscopia virtual

A. Lesiones polipoides, sobre todo el trayecto de la traquea, tienen epitelio que los recubre.

B. Lesiones linforeticulares. Se observan focos de condensación del espacio aéreo con distribución predominante peribroncovascular y algunas densidades en vidrio esmerilado.

Se ordenó broncofibroscopia y biopsia que demostraron “estenosis desde la glotis hasta la carina con lesiones epitelizadas (sic.) en todo el trayecto y lesiones de aspecto quístico en la mucosa de la pared posterior de la tráquea”; el lavado broncoalveolar fue normal.

El paciente continuó con mala evolución, dependiendo de la asistencia respiratoria mecánica, y fue sometido a traqueostomía 14 días después; se encontró la estenosis reportada previamente, pero no se observaron larvas y fue imposible tomar biopsia. Su evolución posterior fue satisfactoria, fue trasladado a salas generales y, posteriormente, se dio de alta. Un mes después, el paciente regresó a la institución para retirarle la traqueostomía, procedimiento que fue tolerado sin complicaciones. Actualmente, se encuentra asintomático.

Discusión

En general, en la base de datos *Pubmed*, se habían registrado hasta febrero del presente año, 136 casos de miasis de las cavidades nasal, laríngea, traqueal y pulmonar. La miasis de la cavidad nasal fue la más frecuente (52,2 %), seguida de la de cavidad oral (42,6 %) y la laríngea, y en menor proporción, de la miasis traqueal y pulmonar (2,23 %).

En Colombia se han descrito casos de miasis cutánea⁷, orbitaria⁸ y cavitaria⁹, con identificación del díptero de la familia Calliphoridae, género *Cochliomyia*, especie *hominivorax*. Además, se describieron dos casos de miasis uterina, en los cuales se aisló *Callitroga americana* y *Dermatobia hominis*, esta última también en un caso de miasis vaginal¹⁰. Por otra parte, en los casos reportados de miasis traqueopulmonar, se identificó el género *Cuterebra*, en Brasil y Estados Unidos, *Oestrus ovis*, en Irán, y *Phoridae*, en Japón⁶.

En este reporte se presenta un caso de miasis de la vía aérea ocasionada por continuidad de una miasis nasal que llevó al paciente a desarrollar la infestación masiva en el árbol traqueobronquial con lesión pulmonar grave, la cual evolucionó a síndrome de dificultad respiratoria aguda y estenosis en todo el trayecto desde la glotis hasta la carina. Los hallazgos histopatológicos descritos en la literatura científica como tejido queratinoso⁶, podría corresponder a las lesiones polipoides encontradas en las imágenes diagnósticas y en la broncofibroscopia que, infortunadamente, no se pudo estudiar con biopsia.

Los factores de riesgo descritos en la literatura científica que se correlacionan con los del paciente, son mala higiene, senectud, tareas rela-

cionadas con cría de animales de campo y, además, la diabetes, la cual es un factor de riesgo para sobreinfección. También, se reportan otros, como rinitis atrófica, alcoholismo, dormir a la intemperie y disminución de las facultades físicas o mentales ^(3,11).

El tratamiento de la miasis incluye desinfección del sitio con agua estéril, limpieza con solución salina al 0,9 % ⁽⁶⁾ y desbridamiento quirúrgico ⁽⁴⁾. El tratamiento farmacológico recomendado es la ivermectina por vía entérica ^(4,12); además, se emplea fenol (creolina al 10 %) local en la miasis oral y cutánea ⁽¹²⁾, y se usa éter en la miasis traqueal y nasofaríngea ⁽¹³⁾. También, se administran antimicrobianos por la presencia de sobreinfecciones ⁽³⁾, lo cual fue necesario en este paciente.

Se considera importante este caso por su presentación como un síndrome de dificultad respiratoria aguda secundario a infestación masiva de larvas o a reacción alérgica a la pared de la misma, dada la eosinofilia evidenciada en el paciente. En la literatura científica revisada no se encontraron reportes de miasis traqueopulmonar con presentación clínica de síndrome de dificultad respiratoria aguda; por lo tanto, este parece ser el primer reporte de este tipo y se destaca el desenlace favorable del paciente, a pesar de la alta mortalidad en quienes desarro-

llan síndrome de dificultad respiratoria aguda, y su presentación inicial atípica como una crisis hipertensiva. La falta de identificación del díptero causante es una limitación, que se debió a la dificultad técnica para tomar una biopsia.

Referencias

1. Franza R, Leo L, Minerva T, Sanapo F. Myiasis of the tracheotomy wound: Case report. *Acta Otorhinolaryngol Ita.* 2006;26:222-4.
2. Smillie I, Gubbi PK, Pollas HC. Nasale y oftalmomiasis: Case report. *J Laryngol Otol.* 2010;124:934-5.
3. Marquez AT, Mattos M da S, Nascimento SB. Myiasis associated with some socioeconomic factors in five urban areas of the State of Rio de Janeiro. *Rev Soc Bras Med Trop.* 2007;40:175-80.
4. Sharma J, Mamatha GP, Acharya R. Primary oral myiasis: A case report. *Med Oral Patol Oral Cir Bucal.* 2008;13:E714-6.
5. Komori K, Hara K, Smith KG, Oda T, Karamine D. A case of lung myiasis caused by larvae of *Megaselia spiracularis* Schmitz (Diptera: Phoridae). *Trans R Soc Trop Med Hyg.* 1978;72:467-70.
6. Cornet M, Florent M, Lefebvre A, Wertheimer C, Perez-Eid C, Bangs MJ, et al. Tracheopulmonary myiasis caused by a mature third-instar *Cuterebra* larva: Case report and review. *J Clin Microbiol.* 2003;41:5810-2.
7. Ossa N, Castro L, Visbal L, Santos AM, Díaz E, Romero-Vivas C. Miasis cutánea por *Cochliomyia hominivorax* (Coquerel) (Diptera: Calliphoridae) en el Hospital Universidad del Norte, Soledad, Atlántico. *Biomédica.* 2009;29:12-7.
8. Osorio J, Moncada L, Molano A, Valderrama SL. Role of ivermectin in the treatment of severe orbital myiasis due to *Cochliomyia hominivorax*. *Clin Infect Dis.* 2006;43:e57-9.
9. Gonzales A, Salamanca G, Olano M, Pérez E. Miasis cavitaria. Reporte de un caso. *Rev Med.* 2008;16:95-8.
10. Alarcón MA. Miasis uterina. *Rev Colomb Obstet Ginecol.* 1988;39:130-3.
11. Carvalho RW, Santos TS, Antunes AA, Filho JR, Anjos ED, Catunda RB. Oral and maxillofacial myiasis associated with epidermoid carcinoma: A case report. *J Oral Sci.* 2008;50:103-5.
12. García-Zapata MT, de Souza ES, Jr, Fernandes FF, Santos SF. Human pseudomyiasis caused by *Eristalis tenax* (Linnaeus) (Diptera: Syrphidae) in Goiás. *Rev Soc Bras Med Trop.* 2005;38:185-7.
13. Cruz-López O, Tamariz-Cruz OJ, Muñoz-López A, Cruz-López MC, Muñoz-López S. Miasis de nasofaringe, completando ciclo biológico *in vitro*. *Bol Med Hosp Infant Mex.* 2005;62:141-4.