

DIAGNÓSTICO POR IMÁGENES

Julián Andrés Ochoa Franco.
Residente de Medicina Interna
Instituto de Ciencias de la Salud, CES.
Juan Diego Vélez
Médico internista infectólogo
Fundación Clínica Valle de Lili.

Mujer de 64 años, quien ingresó a la Fundación Clínica Valle del Lili con un cuadro de aproximadamente un año de evolución consistente en fiebre intermitente de bajo grado, pérdida del estado general, debilidad y episodios nocturnos ocasionales de tos no productiva. Como antecedentes patológicos, la paciente presentaba HTA crónica desde hace 30 años, manejada con diltiazem (30 mg/día), dislipidemia mixta manejada con lovastatina (20 mg/día) e infección recurrente de vías urinarias de dos años de evolución, manejada con nitrofurantoina (100 mg/día) tomada de manera continua, siendo suspendida de forma ocasional durante algunos meses.

Durante el año de duración de la enfermedad actual la paciente consultó múltiples médicos, quienes plantearon la posibilidad diagnóstica de una neumopatía cuya causa finalmente no pudo ser definida. En el último mes, el cuadro se agudizó con disnea severa nocturna y tos no productiva intensa, motivo por el cual llegó a nuestra institución.

Al momento del ingreso, la paciente lucía pálida, decaída, disneica, febril, con una frecuencia respiratoria de 27 x minuto, saturando 85% por pulsioximetría (sin oxígeno suplementario) y 92 % (con cánula nasal). El hemograma mostró: leucocitos: 7.650 cel/mm³, neutrofilos: 76.1%, linfocitos: 14.9%, eosinofilos: 1.75%, hemoglobina: 14,5 gr/%, hematocrito: 43.5 %, plaquetas: 283.000 cel/mm³. La radiografía de tórax (FIGURA 1) reveló infiltrados intersticiales en apex, parahiliares y ambas bases pulmonares.

Se realizó, igualmente, una tomografía computarizada de alta resolución de tórax (FIGURA 2) que reveló la presencia de infiltrados reticulares apicales, más la presencia de cavidades y dilataciones bronquiales, además de infiltrados intersticiales broncovasculares e infiltrados alveolares generalizados en parches, sin presencia de adenopatías.

Se tomaron muestras de esputo para tinción de gram, KOH y Ziehl-Nielsen, las cuales fueron informadas como negativas, prueba de PPD negativa, y hemocultivos negativos. En el lavado broncoalveolar, las tinciones iniciales de Gram, BK, y KOH fueron negativas, al igual que los cultivos para bacterias comunes, micobacterias y hongos. Entre otros exámenes, se realizaron también: ANAS: negativos, PCR: 3.2 mg/dl (VN: 0.1–1 mg/dl), AST: 23 mg/dl (VN: 5–32 mg/dl); ALT: 35 mg/dl (VN: 7–33 mg/dl); LDH: 611mg/dl (VN: 313–618 mg/dl), Fosfatasa Alcalina: 137 mg/dl (VN: 38–126 mg/dl). Posteriormente se realizó una biopsia pulmonar. ¿Cuál podría ser el diagnóstico más probable?

FIGURA 1

Radiografía de tórax (Marzo/2003)

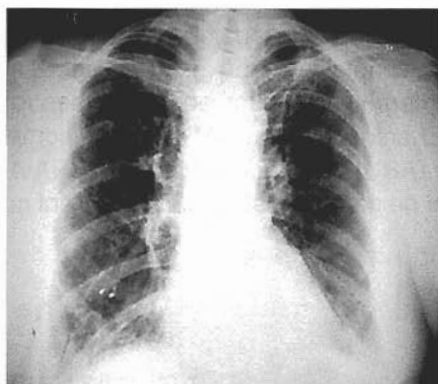
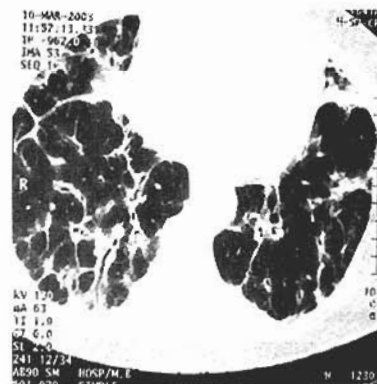


FIGURA 2

Tomografía computarizada de alta resolución de tórax (Marzo/2003)



Recibido para evaluación 30-04-2003. Aceptado para publicación 8-04-2003