

# Bacteriemia por *Leuconostoc citreum* en trauma craneoencefálico grave por proyectil de arma de fuego

*Leuconostoc citreum* bacteremia in severe head trauma by firearm missile

CARLOS EDUARDO PÉREZ<sup>1</sup>, JUAN CARLOS LUQUE<sup>2</sup>, GUILLERMO ALFONSO MONSALVE<sup>2</sup>,  
GUSTAVO BABILONIA<sup>3</sup>, ERIK EDGARDO MUÑOZ<sup>2</sup>

## Resumen

Se presenta el caso de un paciente con trauma craneoencefálico grave por proyectil de arma de fuego a quien se le documentó en el curso de su enfermedad bacteriemia por *Leuconostoc citreum*.

Se presenta y se discute la evolución del paciente y su manejo antibiótico. Se discute la probable vía de entrada del germen al torrente sanguíneo y se revisa la literatura mundial. Lo inusual del caso motivó a los autores a publicarlo.

**Palabras clave:** *Leuconostoc*, trauma craneoencefálico, bacteriemia, herida por proyectil de arma de fuego.

*Infectio* 2007; 11(4): 211-214

## Abstract

A case of severe head trauma by firearm missiles is presented; bacteremia by *Leuconostoc citreum* was documented in the course of the disease. The clinical course of the patient and the antibiotic treatment are presented and discussed. The probable route of contamination and the entrance of the bacteria into the blood stream are discussed and the worldwide literature is reviewed. The rarity of this case encouraged the authors to publish it.

**Key words:** *Leuconostoc*, head trauma, bacteremia, gunshot wound.

*Infectio* 2007; 11(4): 211-214

<sup>1</sup> Servicio de Infectología, Hospital Militar Central, Bogotá, D.C., Colombia.

<sup>2</sup> Servicio de Neurocirugía, Hospital Militar Central, Universidad Militar Nueva Granada, Bogotá, D.C., Colombia.

<sup>3</sup> Servicio de Medicina Interna, Hospital Militar Central, Bogotá, D.C., Colombia.

**Declaración de descargo de responsabilidad:** las opiniones e ideas expresadas en este trabajo son exclusividad de los autores y no representan la posición oficial de las Fuerzas Militares de Colombia, de la Universidad Militar Nueva Granada, del Hospital Militar Central, ni del Servicio de Infectología, Medicina Interna o Neurocirugía.

**Correspondencia:** Guillermo A. Monsalve, Hospital Militar Central, Servicio de Neurocirugía, séptimo piso norte, Transversal 3 N° 49-00, Bogotá, D.C., Colombia. Teléfono: (1) 348 6868, extensión 5285, fax: (7) 647 6638  
gamonsalve@gmail.com,

**Fecha de recepción:** 19/06/2007; **fecha de aceptación:** 17/09/2007

## INTRODUCCIÓN

El género *Leuconostoc* (*leucos*: claro; *nostoc*: nombre genérico de alga) está compuesto por microorganismos Gram positivos, negativos para la catalasa, el piruvato y la aminopeptidasa de leucina, con morfología cocoide, que se organizan, principalmente, en cadenas aunque pueden encontrarse en pares (1-3). Se desarrollan en medios aerobios, aunque son anaerobios facultativos (4). Además, necesitan un medio complejo para su desarrollo dada las múltiples demandas de aminoácidos, pépticos, carbohidratos, vitaminas e iones metálicos (5).

Son microorganismos del medio ambiente; se han encontrado en plantas en el 12% de todas las bacterias ácido lácticas. Algunos se encuentran en vegetales y frutas o en carnes y productos lácteos (1, 2, 6). La bacteriemia por *Leuconostoc citreum* en un paciente con trauma craneoencefálico grave por proyectil de arma de fuego es rara y motivó a los autores a publicarlo como el primer caso en la literatura colombiana.

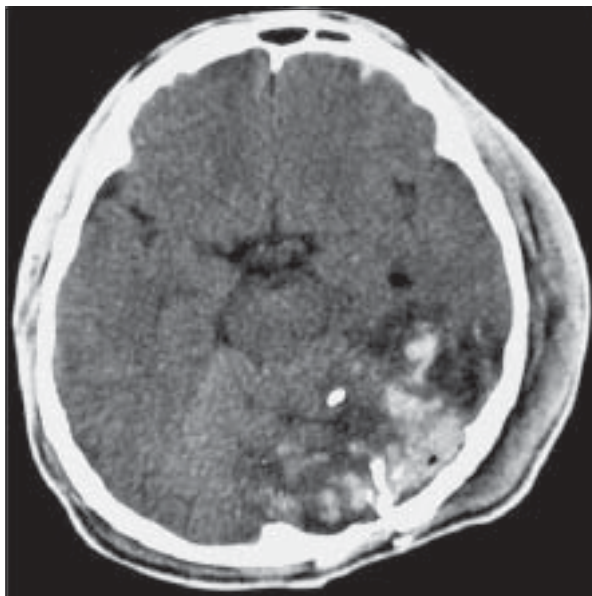
## CASO

Se presenta el caso de un paciente de 23 años de edad, soldado, que fue hospitalizado en el Hospital Militar Central 24 horas después de sufrir trauma craneoencefálico por proyectil de arma de fuego. No tenía antecedentes de importancia. Se encontraba estable hemodinámicamente, con orificio de entrada en la región malar izquierda y orificio de salida en la región occipital del mismo lado, con otoliquia y hematoma en la región cervical izquierda; el resto del examen físico general fue normal. En el examen neurológico se le clasificó con 8/15 en la escala de Glasgow, bajo los efectos de sedación; movilizaba las cuatro extremidades espontáneamente, y tenía reflejos simétricos de 2/4, con pupilas simétricas de 2 mm, reactivas a la luz.

Se tomó tomografía cerebral simple (figura 1) y por los hallazgos encontrados se le practicó remoción de las esquirlas de la herida occipital y se transfundió luego de la cirugía.

Se hospitalizó en la unidad de cuidados intensivos; allí se observó salida de material encefálico por el conducto auditivo externo izquierdo; se manejó con penicilina cristalina, cloramfenicol, fenitoína y ranitidina.

Figura 1



Tomografía cerebral simple que muestra fractura occipito-temporal izquierda con esquirlas metálicas y óseas intraparenquimatosas, contusiones hemorrágicas asociadas y hematoma subgaleal izquierdo.

Se llevó a una segunda cirugía para remoción de las esquirlas, lavado, desbridamiento, duroplastia y eliminación parcial de las funciones de la mastoides izquierda. En el periodo postoperatorio se observó salida de líquido cefalorraquídeo (LCR) por el conducto auditivo externo izquierdo y parálisis incompleta del III y VII pares craneales izquierdos.

Se practicó traqueostomía y evolucionó tórpidamente por fiebre persistente a pesar del tratamiento antibiótico instaurado. Se inició cefepime y vancomicina, y la fístula de LCR se manejó con punciones lumbares seriadas con lo cual se logró el cierre de la fístula ótica.

En los hemocultivos se documentó *L. citreum* por lo cual se inició tratamiento con ampicilina y amikacina. El paciente mejoró de su cuadro febril con estos últimos antibióticos. El paciente mejoró su estado de conciencia y, actualmente, se encuentra en el programa de rehabilitación integral de la institución de manera ambulatoria.

## DISCUSIÓN

Presentamos un caso de bacteriemia por *L. citreum* en un soldado con herida en la cabeza por proyectil de arma de fuego. La vía de entrada más probable

del microorganismo debió haber sido la herida en el cráneo y, probablemente, sufrió contaminación de la misma con restos vegetales al caer al suelo.

Este germen también puede encontrarse en bacteriemias oportunistas con otras vías de entrada. El aislamiento de este tipo de microorganismos requiere una adecuada interpretación clínica; según el contexto, su presencia puede ser por colonización o por contaminación en un momento dado y es aquí cuando el criterio clínico juega un papel crucial. Este germen es de gran importancia por su resistencia a la vancomicina (2, 7), terapia que se inició en este paciente sin éxito y con tratamiento satisfactorio con ampicilina y amikacina.

Las plantas son el hábitat natural de *Leuconostoc* sp., frecuentemente se aísla de su superficie; su concentración depende de las condiciones meteorológicas de humedad, luz ultravioleta, temperatura y condiciones nutricionales, y aumenta durante la maduración de las frutas dado que los nutrientes se encuentran en mayor disponibilidad (2, 6). *Leuconostoc* sp. fermenta la glucosa por la vía de las pentosas produciendo etanol y CO<sub>2</sub> (1, 3) y, además, produce acetato por oxidación de la coenzima NADH, razón por la cual es de interés tecnológico en las industrias de bebidas (vinos) y carnes (2).

Estos microorganismos se pueden confundir con *Lactobacillus* spp., *Streptococcus* spp., (1) particularmente del grupo *viridians*, *Pediococcus* spp. e, incluso, con *Enterococcus* spp., con los cuales comparten ciertas características, especialmente su resistencia intrínseca a la vancomicina (3, 6).

Las especies implicadas como patógenos humanos son, principalmente, *L. mesenteroides*, *L. lactis*, *L. citreum*, *L. pseudomesenteroides* y *L. paramesenteroides*. También, se reconocen como especies *L. carnosum*, *L. oenos*, *L. fallax*, *L. argentinum* y *L. gelidum*. En particular, *L. citreum* se diferencia de las demás especies porque no fermenta la rafinosa ni la melibiosa; además, como su nombre lo implica, produce un pigmento amarillo que puede apreciarse al cultivarse en caldo MRS (Mann, Rogosa y Sharpe) (3).

Estas bacterias nunca se habían considerado patógenos humanos hasta 1985 y eran de poca importancia en la microbiología clínica (5). Desde esa fecha se han reportado numerosos casos de infecciones debidas a *Leuconostoc* spp., por lo cual han ganado importancia como agentes oportunistas en

bacteriemia y con alta mortalidad (8). Se ha aislado de una amplia variedad de infecciones en humanos, como meningitis (4, 9), infecciones dentales (10), osteomielitis (11), abscesos (2), infecciones de vías urinarias, infecciones asociadas a catéteres, bacteriemia o septicemia (3, 6, 12); además, se ha encontrado en los sitios de gastrostomía y traqueostomía (7) y causando endocarditis (13).

Švec *et al.* reportaron 7 pacientes con diferentes especies de *Leuconostoc* aisladas de la sangre de sujetos con politraumatismo (2 pacientes), linfoma no Hodgkin (1 paciente), neumonía (1 paciente), quemaduras del 30% al 50% de la superficie corporal (2 pacientes) y un paciente con síndrome de intestino corto, tratados con piperacilina/tazobactam, ciprofloxacina, amoxicilina/clavulanato, gentamicina, ampicilina, cefuroxime, meropenem, colistina, ceftazidime con buenos resultados clínicos; no se reportó mortalidad alguna en estos pacientes (8).

El cuadro clínico más frecuente es una bacteriemia asociada a catéteres. Algunos autores describen como factores de riesgo para bacteriemias por este microorganismo, la prematuridad, el síndrome de intestino corto, el uso previo de vancomicina, la inmunosupresión y las alteraciones de la barrera mucocutánea (6, 12). Hay casos descritos en que la bacteria ha sido eliminada sin el uso de agentes antibióticos (al retirar el catéter), pero en pacientes inmunosuprimidos puede ser un cuadro serio que amerita la identificación de la bacteria para administrar el tratamiento adecuado.

*Leuconostoc* spp. es resistente a la vancomicina debido a que el pentapéptido de la pared celular, que es lugar de acción del antibiótico, termina en alanina-lactato en lugar de alanina-alanina, inhibiendo intrínsecamente su acción (13). Clásicamente, el tratamiento antibiótico se debe hacer con altas dosis de penicilina, clindamicina o tobramicina (3).

No se podría asegurar que *Leuconostoc* spp. es un germen primariamente oportunista dada la falta de información de los casos aislados y de las enfermedades subyacentes; si se considera su amplia distribución en el ambiente y las pocas infecciones que causan, es lógico pensar que estas bacterias tienen poca virulencia para los seres humanos saludables.

Con el incremento del uso de la vancomicina, las infecciones por microorganismos resistentes a ella son cada vez más frecuentes y se necesitan la-

boratorios que tengan en cuenta el potencial clínico de esta bacteria y estar preparado para su rápida identificación. Este es el primer caso en el que se presume que este tipo de germen se haya adquirido por trauma de guerra y es necesario tenerlos en cuenta en los casos de resistencia al tratamiento.

## REFERENCIAS

1. BARREAU C, WAGENER G. Characterization of *Leuconostoc lactis* strains from human sources. J Clin Microbiol. 1990;28:1728-33.
2. BARRY H, CLANCY MT, BRADY A, O'HIGGINS N. Isolation of a *Leuconostoc* species from a retroareolar breast abscess. J Infect. 1993;27:208-10.
3. FACKLAM R, ELLIOTT JA. Identification, classification, and clinical relevance of catalase-negative, gram-positive cocci, excluding streptococci and enterococci. Clin Microbiol Rev. 1995;8:479-95.
4. COOVADIA YM, SOLWA Z, VAN DEN ENDE J. Meningitis caused by vancomycin-resistant *Leuconostoc* sp. J Clin Microbiol. 1987;25:1784-5.
5. ELLIOT JA, FACKLAM RR. Identification of *Leuconostoc* spp. by analysis of soluble whole-cell protein patterns. J Clin Microbiol. 1993;31:1030-3.
6. BUU-HOI A, BRANGER C, ACAR JF. Vancomycin-resistant streptococci or *Leuconostoc* sp. Antimicrob Agents Chemother. 1985;28:458-60.
7. RUOFF KL, KURITZKES DR, WOLFSON JS, FERRARO MJ. Vancomycin-resistant gram-positive bacteria isolated from human sources. J Clin Microbiol 1988;26:2064-8.
8. ŠVEC P, ŠEVĚIKOVÁ A, SEDLÁČEK I, BEDNÁŘOVÁ J, SNAUWAERT C, LEFEBVRE K, VANDAMME P, VANCANNEYT M. Identification of lactic acid bacteria isolated from human blood cultures. FEMS Immunol Med Microbiol. 2007;49:192-6.
9. FRIEDLAND IR, SNIPELISKY M, KHOOSAL M. Meningitis in a neonate caused by *Leuconostoc* sp. J Clin Microbiol. 1990;28:2125-6.
10. WENOCUR HS, SMITH MA, VELLOZZI EM, SHAPIRO J, ISENBERG HD. Odontogenic infection secondary to *Leuconostoc* species. J Clin Microbiol. 1988;26:1893-4.
11. KOÇAK F, YURTSEVEN N, AYDEMİR N, YÜKSEK A, YAVUZ SS. A case of osteomyelitis due to *Leuconostoc lactis*. Scand J Infect Dis. 2007;39:278-80.
12. RUBIN LG, VELLOZZI E, SHAPIRO J, ISENBERG HD. Infection with vancomycin-resistant «streptococci» due to *Leuconostoc* species. J Infect Dis. 1988;157:216.
13. STARR JA. *Leuconostoc* species – Associated endocarditis. Pharmaco-ther. 2007;27:766-70.

### La REVISTA INFECTIO agradece la colaboración de los siguientes evaluadores del volumen 11 de 2007

Adriana Correa  
Alba Alicia Trespalacios  
Alberto Gómez Gutiérrez  
Álvaro Moncayo  
Andrés Páez  
Aura Lucía Leal  
Carlos Arturo Álvarez  
Carlos Ignacio Gómez  
Carlos Saavedra  
Claudia Herrera  
Cristina Mariño  
Francisco Bernal  
Giancarlo Buitrago  
Gustavo Vallejo  
Henry Mendoza  
Jairo Lizarazo  
Jairo Méndez  
Johana Osorio  
John Mario González  
Jorge Alberto Cortés  
Jorge Botero

Jorge Enrique Gómez  
Juan Carlos Cataño  
Juan Manuel Lozano  
Luis Ángel Villar  
Luis Fernando García  
Luis Reinel Vásquez  
Luisa Porras  
Marcia Melhem  
Martha Álvarez  
Martha Murcia  
Michel Faizal  
Nélida Muñoz  
Nidia Torres  
Pío López  
Salim Mattar  
Sandra Valderrama  
Sebastian Castillo  
Sonia Cuervo  
Susana Córdoba  
Víctor Idrovo  
Wellman Ribón  
Yibby Forero