

# Síndrome hemofagocítico por mucormicosis en paciente pediátrico inmunocompetente. Reporte de caso

Gloria Celeste Samudio-Domínguez<sup>1,2,\*</sup>, Rolando Giménez<sup>1,3</sup>, Natalia Ortega<sup>1,4</sup>, Tamara Martínez<sup>1,5</sup>, Gustavo Aguilar<sup>6</sup>, Lorena Quintero<sup>1,7</sup>, Luis Fabián Celias<sup>8</sup>

## Resumen

El síndrome hemofagocítico secundario a mucormicosis en pacientes inmunocompetentes es raro. La combinación de ambas entidades ocasiona alta mortalidad a pesar de esfuerzos médicos y quirúrgicos. La terapia antifúngica recomendada es la anfotericina B a altas dosis unida a un azol. Se recomienda medir sensibilidad del hongo para los diferentes anti fúngicos.

**Palabras clave:** síndrome hemofagocítico; mucormicosis, inmunocompetente, pediatría

## Hemophagocytic syndrome due to mucormycosis in an immunocompetent pediatric patient. Case report.

### Summary

Hemophagocytic syndrome secondary to mucormycosis in immunocompetent patients is rare. The combination of both entities causes high mortality despite medical and surgical efforts. The recommended antifungal therapy is high-dose amphotericin B linked to an azole. It is recommended to measure the sensitivity of the fungus to the different antifungals.

**Key words:** hemophagocytic syndrome; mucormycosis, immunocompetent, pediatrics

## Introducción

El síndrome hemofagocítico (SHF) es una reacción incontrolada del sistema inmunológico, ocasionado por infecciones, neoplasias o enfermedades autoinmunes. El diagnóstico y tratamiento tardíos conlleva una evolución fatal en la mayoría de los casos<sup>1</sup>.

Para realizar el diagnóstico es necesario que el paciente presente 5/8 criterios clínicos y laboratoriales, los cuales son fiebre, organomegalias, bicitopenia, ferritina elevada, hipertrigliceridemia y/o hipofibrinogenemia, disminución de células NK, receptor de CD25 disminuido y, hemofagocitosis en médula ósea<sup>2</sup>.

Las infecciones causadas por hongos de la familia de los mucorales también son raras. Se presentan sobre todo en pacientes con diabetes o algún tipo de inmunosupresión congénita o adquirida. Causan gran destrucción tisular por necrosis, con ausencia de pus<sup>3</sup>.

Existen escasos reportes de casos de SHF por mucormicosis en pacientes inmunocompetentes<sup>4</sup>.

El síndrome hemofagocítico asociado a infección por mucormicosis es raro. La mayor parte de ellos en adultos inmunocomprometidos, con escasos reportes en niños e inmunocompetentes<sup>5</sup>.

Se presenta el caso de un niño, sin antecedentes sugestivos de inmunodeficiencia, que presentó en forma concomitante síndrome hemofagocítico y mucormicosis, con desenlace fatal.

## Caso clínico

Paciente masculino de 9 años de edad, proveniente de área rural. Antecedentes de aplasia medular por dipirona a los 23 meses de edad, con recuperación completa. Antecedente de leishmaniosis visceral a los 5 años con resolución completa. Se refirió sano hasta la internación actual.

1 Servicio de Terapia Intensiva Pediátrica

2 Universidad María Auxiliadora. Mariano Roque Alonso. Paraguay. <https://orcid.org/0000-0002-1609-9530>

3 <https://orcid.org/0009-0006-5865-9758>

4 <https://orcid.org/0009-0007-1729-9490>

5 <https://orcid.org/0009-0006-0762-7000>

6 Servicio de Micología. <https://orcid.org/0000-0002-1535-4149>

7 <https://orcid.org/0009-0001-6319-8881>

8 Servicio de Anatomía Patológica Hospital Central del Instituto de Previsión Social. Asunción, Paraguay. <https://orcid.org/0000-0003-4965-059>

\* Autor para correspondencia:

Correo electrónico: [gsamudio.samudio@gmail.com](mailto:gsamudio.samudio@gmail.com)

Recibido: 17/05/2023; Aceptado: 17/07/2023

Cómo citar este artículo: G.C. Samudio-Domínguez, *et al.* Síndrome hemofagocítico por mucormicosis en paciente pediátrico inmunocompetente. Reporte de caso. *Infectio* 2023; 27(3): 183-185  
<https://doi.org/10.22354/24223794.1143>

Consultó por cuadro clínico de una semana de fiebre persistente, a lo que se agregó, 48 horas antes del ingreso, tumefacción de labio superior que se tornó violácea y se extendió a hemicara izquierda, llegando a abarcar área de ambos ojos. Presencia de pus en mucosa yugal afectando encías y paladar duro. Al examen físico se observaron lesiones necróticas en rostro, abarcando zona bucal, peribucal, mejillas y órbitas, con menor afectación en zona nasal y extensión a ambos lados de la línea media. Alteración progresiva de la conciencia. Ingresó a la Unidad de cuidados Intensivos pediátricos, con los siguientes hallazgos Frecuencia Cardíaca 146 x' Tensión Arterial 59/35 mm Hg. Temperatura 39,5 °C, Glasgow menor de 8. Peso y talla en percentil >50.

Hígado en fosa iliaca derecha, bazo a 3 centímetros del borde costal izquierdo.

**Hemograma:** Glóbulos Blancos 600/ mm<sup>3</sup>, sin neutrófilos, Hemoglobina 10,5 gr/dL, plaquetas < 10.000/ uL. Fibrinógeno 288 mg/dL TP: 27% Tiempo de tromboplastina parcial activado 42 mg/dL PCR 155,6 mg/L Procalcitonina 63,1 ng/mL Sin formas inmaduras. Ferritina > 40 000 ng/mL, Transaminasa glutámico oxalacético (GOT). 8 623U/L transaminasa glutámico pirúvico (GPT) 295 U/L Bilirrubina total 16,72 mg/mL, Bilirrubina directa: 10,89 mg/UL Proteínas totales 4,5 g/dL Albúmina 1,4 g/dL, Urea 85 mg /mL Creatinina 1,65 mg/mL Glicemia 185 mg/mL Creatin Kinasa 626 U/L Creatin kinasa mb 486 UI/L Troponina I: 639,7 ng/L ProBNP 5828 LDH 24 339 U/L Elisa para HIV negativo. RK 39 negativo. HB, HC, HA, toxoplasmosis, HVS 1-2 negativos

Se descartó inmunocompromiso primario y secundario, así como otras etiologías probables causantes de SHF.

**Médula ósea:** celularidad disminuida, sin precursores mieloides, hemofagocitosis. Sin parásitos ni hongos.

**Ecografía abdominal:** hepatoesplenomegalia, 620 cc de líquido inhomogéneo, nefropatía aguda. Ecocardiografía con FE de 61%, disfunción sistólica.

**Tomografía axial computarizada:** Pansinusitis, neumonía de campo medio y base izquierda, sin imágenes sospechosas en cerebro. Crecimiento de *Serratia marcescens* productora de betalatasina de tipo AMPc y *Enterobacter cloacae* multi-sensible en secreción purulenta de absceso dentario, considerados como sobreinfección.

**En la biopsia** de lesión se observó presencia de trombos micóticos con hifas en su luz. (Figura 1)

Se procedió a extracción del foco dentario y cuatro cirugías de escisión de lesión necrótica, antibióticos de amplio espectro, ajustado a sensibilidad, anfotericina B desoxicolato a 1,5 mg/ kp/día, Inmunoglobulina endovenosa estandar y corticoides.

El diagnóstico de SHF se realizó con 5/8 criterios: fiebre, organomegalias, afectación de las tres líneas celulares hematólogicas, ferritina elevada y presencia de hemofagocitosis en

médula ósea. Su asociación con mucormicosis se confirmó por biopsia.

A pesar de todos los esfuerzos terapéuticos, el paciente falleció al octavo día de su ingreso.

Aspectos éticos: los padres dieron consentimiento de publicación del caso del niño, con fines científicos y educativos.

## Discusión

El SHF secundario puede ser ocasionado por diversos tipos de inmunocompromiso o por diversos agentes microbiológicos. (virus, hongos, parásitos, y menos frecuentemente, bacterias). El reconocimiento tardío de esta entidad, desemboca usualmente en muerte del paciente<sup>6</sup>.

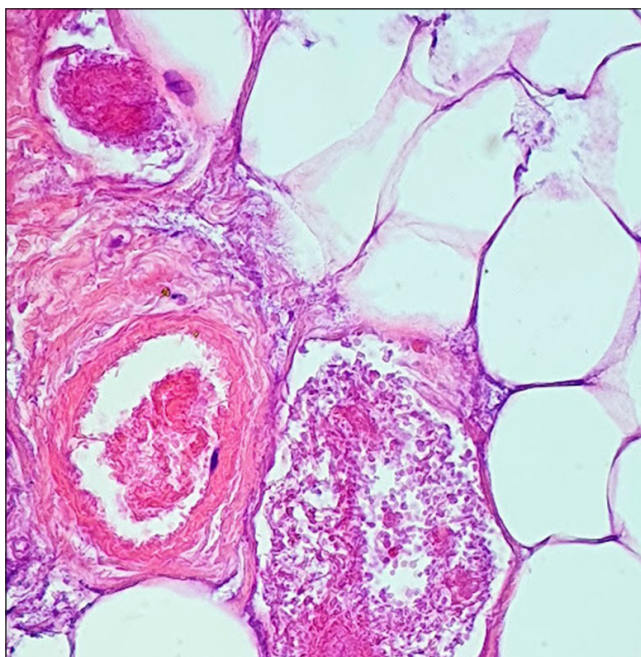
La búsqueda de los elementos clínicos y laboratoriales que componen el SHF debe iniciarse en forma precoz en los pacientes predispuestos a desarrollarlo. Por ello, es necesario una búsqueda exhaustiva de los criterios que permiten el diagnóstico, lo que permitirá un tratamiento temprano y oportuno<sup>7</sup>.

No es usual sospechar la presencia de este síndrome en pacientes inmunocompetentes, al no ser considerados como población en riesgo para padecerlo.

Sin embargo, los pacientes con sistema inmunológico aparentemente sano, pueden también desarrollar SHF secundario a una amplia gama de antígenos biológicos, ente los cuales pueden mencionarse a los hongos de diversos tipos<sup>5</sup>.

Las infecciones por hongos miembros del grupo de los Mucorales, se caracteriza por presentarse en pacientes con inmunocompromiso, principalmente diabéticos. Estas infecciones son rápidamente invasivas y de muy difícil manejo, con una alta mortalidad. Su hallazgo en pacientes inmunocompetentes, es rara, y el contagio usualmente ocurre a través de una puerta de entrada, tal como reportamos en nuestro caso (foco dentario)<sup>8</sup>.

Debido a que los mucorales pueden contaminar las muestras de cultivos, la observación de hifas anchas, no tabicadas, y ramificadas a 90°, tiene gran valor como diagnóstico. Sin embargo, el aislamiento micológico es importante para conocer el agente y medir sensibilidad a los antifúngicos. Los más frecuentes son *Rhizopus* spp., *Mucor* spp., and *Lichtheimia*<sup>9-10</sup>. La presencia de lesiones necróticas sin exudado purulento debe hacer sospechar infección por mucormicosis en pacientes inmunosuprimidos o inmunocompetentes. Se debe realizar el máximo esfuerzo para diagnosticar esta entidad, descartar SHF e iniciar prontamente las medidas terapéuticas necesarias para frenar el proceso, las que deben incluir, necesariamente, esfuerzos médicos y quirúrgicos. Si bien en nuestro paciente pudo corroborarse la coexistencia de ambas entidades (SHF + Mucor) no es posible afirmar cual evento ocurrió primero, ya que no se contaba con estudios previos al ingreso a terapia intensiva; no obstante, podríamos presumir que la infección fúngica ocurrió primero por el antecedente de un foco dentario mal tratado.



**Figura 1.** Imagen histológica a 400x. puede observarse un vaso venoso con presencia de numerosas hifas en su luz, que construyen un trombo micótico, además de dos pequeños vasos arteriales con trombos en formación e hifas, adheridas a la cara interna endotelial.

El retraso en el tratamiento quirúrgico incide negativamente en la mortalidad.

La exéresis quirúrgica de la lesión necrótica debe ser temprana y agresiva, teniendo cuidado de remover no sólo la lesión necrótica, sino también el tejido sano que la rodea, ya que la extensión de la infección es muy rápida a través de la angioinvasión. Ambos abordajes fueron realizados en nuestro paciente, aunque sin éxito<sup>10</sup>.

A la alta mortalidad ocasionada por el SHF, la exeresis incompleta y tardía de la lesión, se une la ocasionada por la mucormicosis, en la cual se ha reportado una relación directa entre niveles de ferritina en sangre y mortalidad en este tipo de pacientes, tal como pudo comprobarse en el caso aquí reportado cuya cifra de ferritina fue mayor de 40 000 ng/mL<sup>11</sup>.

El antifúngico de elección para el tratamiento es la anfotericina B a altas dosis. El uso concomitante de azoles está recomendado. Debido a la mala evolución, a pesar de la terapia médica, la (ESCMID) / *European Confederation of Medical Mycology* (ECMM) recomiendan realizar pruebas de sensibilidad de las cepas obtenidas para guiar el tratamiento antifúngico<sup>12</sup>.

En nuestro caso, existió una limitación en el arsenal terapéutico, pues sólo pudo accederse a uso de Anfotericina B desoxicolato.

Se hace énfasis en que el tratamiento consiste en la eliminación del tejido necrótico y terapia antifúngica a altas dosis. A pesar de un abordaje terapéutico agresivo, el pronóstico es malo.

## Responsabilidades éticas

Este informe se redactó de conformidad con la Declaración de Helsinki.

Se obtuvo el consentimiento informado por escrito de los padres del paciente para la publicación. Se incluyen todos los datos y materiales relevantes para la presentación de este caso

**Conflictos de Interés.** Se declara ausencia de conflictos de interés

**Contribuciones de los autores.** Todos los autores participaron en la concepción, escritura, evaluación clínica, edición e interpretación de resultados y aprobación del manuscrito.

## Bibliografía

1. Sen ES, Steward CG, Ramanan AV. Diagnosing haemophagocytic syndrome. *Arch Dis Child.* 2017;102(3):279-284. doi: 10.1136/archdischild-2016-310772. Epub 2016 Oct 24. PMID: 27831908.
2. Itziar Astigarragaa, Luis I. Gonzalez-Granadob, Luis M. Allendec, Laia Alsina d Síndromes hemofagocíticos: la importancia del diagnóstico y tratamiento precoces DOI: 10.1016/j.anpedi.2018.05.003 *An Pediatr(Barc)* 2018; 89 (2) 124.e1-124.e8
3. Steinbrink JM, Miceli MH. Mucormycosis. *Infect Dis Clin North Am.* 2021; 35(2):435-452. doi: 10.1016/j.idc.2021.03.009. PMID: 34016285; PMCID: PMC10110349.
4. Pozo Laderasa JC, Pontes Moreno A, Pozo Salido C, Robles Arista JC, María Linares Sicilia J. Mucormicosis diseminadas en pacientes sin inmunodeficiencias: una enfermedad que también existe *Revista Iberoamericana de Micología* Vol. 32. Núm. 2 Páginas 63-146
5. Bhattacharya D, Iyer R, Nallasamy K, Vaiphei K. Haemophagocytic lymphohistiocytosis with pulmonary mucormycosis: fatal association. *BMJ Case Rep.* 2019 May 30;12(5):e230587. doi: 10.1136/bcr-2019-230587. PMID: 31151981; PMCID: PMC6557396.
6. Risma KA, Marsh RA. Hemophagocytic Lymphohistiocytosis: Clinical Presentations and Diagnosis. *J Allergy Clin Immunol Pract.* 2019;7(3):824-832. doi: 10.1016/j.jaip.2018.11.050. Epub 2018 Dec 14. PMID: 30557712.
7. Cantón Lacasa E; García Rodríguez E; Guinea Ortega JV; Martín Mazuelos E; Pemán García J; Recomendaciones de la Sociedad Española de Enfermedades Infecciosas y Microbiología Clínica: Métodos microbiológicos para el diagnóstico, manejo y estudio de la infección fúngica invasora EIMC 2012. ISBN- 978-84-616-3062-2 Capítulo 2. <https://www.seimc.org/contenidos/documentoscientificos/procedimientosmicrobiologia/seimc-procedimientosmicrobiologia45.pdf>
8. Steinbrink JM, Miceli MH. Mucormycosis. *Infect Dis Clin North Am.* 2021;35(2):435-452. doi: 10.1016/j.idc.2021.03.009. PMID: 34016285; PMCID: PMC10110349.
10. Martín Gómez MT, Salavert Lletí M. Mucormicosis: perspectiva de manejo actual y de futuro [Mucormycosis: Current and future management perspective]. *Rev Iberoam Micol.* 2021;38(2):91-100. Spanish. doi: 10.1016/j.riam.2021.04.003. (9)
10. Skiada A, Lass-Floerl C, Klimko N, Ibrahim A, Roilides E, Petrikkos G. Challenges in the diagnosis and treatment of mucormycosis. *Med Mycol.* 2018 ;56(suppl\_1):93-101. doi: 10.1093/mmy/myx101. PMID: 29538730; PMCID: PMC6251532.
11. Anand C B, Senthilkumar S, P N, Ibrahim C M, Afroze M KH, M R. Estimation of Serum Ferritin in Mucormycosis Patients and Prognostication Based on the Ferritin Value. *Cureus.* 2022 Apr 10;14(4):e24013. doi: 10.7759/cureus.24013. PMID: 35547446; PMCID: PMC9090233.
12. Cornely OA, Arikan-Akdagli S, Dannaoui E et al.. ESCMID and ECMM joint clinical guidelines for the diagnosis and management of mucormycosis. *Clin Microbiol Infect.* 2014; 20: 5-26. <https://doi.org/10.1111/1469-0691.12371>