

Osteomielitis por *Pantoea* spp en paciente no inmunosuprimido asociado a trauma: reporte de caso y revisión de la literatura

Sebastián Hernández-Garzón¹, Samuel Martínez-Vernaza², Raúl Delgado-Marrugo³, Juan Sebastian Montealegre-Díaz^{4*}

Resumen

El trauma abierto es una de las principales urgencias que se presentan en el servicio de Ortopedia y trauma. Dentro de este campo y cuando hay progresión a infección, usualmente existe un grupo de microorganismos a tener en cuenta de acuerdo con la epidemiología local; sin embargo, la presencia de material vegetal, común en agricultores y militares, orienta a considerar microorganismos diferentes. Dentro de ellos se encuentra *Pantoea* spp causante comúnmente de artritis séptica, pero, sin relación clara con osteomielitis y/o infección periprotésica, más comúnmente se ha documentado por este microorganismo endocarditis infecciosa, sepsis asociada a catéter y neumonía asociada a ventilador, entre otras. A continuación, se presenta el caso de un paciente de 21 años de edad con antecedente de osteosíntesis en radio y cúbito del antebrazo derecho, quien después de una fractura abierta se aísla este microorganismo y requiere de terapia dirigida, se presenta su diagnóstico y evolución.

Palabras clave: Fracturas abiertas, osteosíntesis de fracturas, *Pantoea*, aislamiento, perfil de resistencia, enterobacteriaceae

Osteomyelitis due to *Pantoea* spp in a non-immunosuppressed patient associated with trauma: case report and review of the literature

Abstract

Open trauma is one of the main emergencies that occur in the Orthopedics and trauma service. Within this field and when there is progression to infection, there is usually a group of microorganisms to take into account according to local epidemiology; however, the presence of plant material, common in farmers and military, leads to consider different microorganisms. Among them is *Pantoea* spp, which commonly causes septic arthritis, but without a clear relationship with osteomyelitis and/or periprosthetic infection. Infectious endocarditis, catheter-associated sepsis, and ventilator-associated pneumonia, among others, have been documented more commonly by this microorganism. Here, the case of a 21-year-old patient with a history of osteosynthesis in the radius and ulna of the right forearm is presented, who after having an open fracture, in the surgical washout was isolated this microorganism and required targeted therapy. His diagnosis and evolution are presented.

Keywords: Open fracture, fracture osteosynthesis, *Pantoea*, isolation, resistance profile, enterobacteriaceae

Introducción

Las fracturas abiertas son un motivo de consulta común en el servicio de urgencias. Son principalmente secundarias a traumatismos por accidentes de tránsito ⁽¹⁾. Se define fractura abierta como toda fractura en la que se presente comunicación del ambiente externo con las estructuras óseas comprometidas. Teniendo en cuenta la disrupción de las ba-

rreras fisiológicas, es frecuente el ingreso y proliferación de microorganismos al interior del compartimiento óseo produciendo infección a ese nivel. Dentro de los microorganismos frecuentemente aislados se encuentran Gram positivos como *Staphylococcus aureus*, *Streptococcus* spp que son flora residente de la piel. En menor proporción, los Gram negativos como *Pseudomonas aeruginosa*, *Proteus* y *Enterobacter* los cuales son aislados como parte de la flora transitoria, la cual

1 Hospital Universitario San Ignacio - Hospital Militar Central, Bogotá D.C. Colombia. <https://orcid.org/0000-0002-2173-2230>.

2 Hospital Universitario San Ignacio, Bogotá, D.C. Colombia. <https://orcid.org/0000-0001-5363-5729>.

3 Universidad Nacional de Colombia – Hospital Universitario Nacional Bogotá, D.C. Colombia. <https://orcid.org/0000-0001-5862-2978>.

4 Hospital Universitario San Ignacio – Bogotá D.C. Colombia. <https://orcid.org/0000-0001-9839-4834>.

* Autor para correspondencia:

Correo electrónico: jsmontealegred@unal.edu.co, jsmontealegred@husi.org.co

Recibido: 20/05/202; Aceptado: 22/02/2023

Cómo citar este artículo: S. Hernández-Garzón, et al. Osteomielitis por *Pantoea* spp en paciente no inmunosuprimido asociado a trauma: reporte de caso y revisión de la literatura. *Infectio* 2023; 27(2): 139-142

depende en su mayoría de los factores ambientales externos que se presenten antes, durante y después del trauma²⁻⁴. La *Pantoea* spp, se ha asociado a trauma de origen vegetal evidenciado principalmente en agricultores, integrantes del personal militar y en pacientes pediátricos, quienes cursan en su mayoría con procesos de artritis séptica. La presencia de osteomielitis asociada a este germen es inusual por lo que se considera pertinente presentar un caso de infección ósea producido por *Pantoea* spp en un paciente con antecedente de osteosíntesis y hacer una revisión de la literatura centrada en las características microbiológicas y otras infecciones de importancia en el área de la ortopedia asociadas a dicho microorganismo.

Reporte de Caso

Se presenta un paciente masculino de 21 años con antecedente de osteosíntesis de radio y cúbito antebrazo derecho hace alrededor de 7 años, llegó remitido al servicio de urgencias por accidente de tránsito en calidad de peatón donde fue impactado por un vehículo presentando trauma en brazo derecho con posterior caída, al examen físico, se evidenció abrasión en cara anterior de antebrazo derecho de aproximadamente 5 cm sin sangrado activo, con limitación para la flexo-extensión de la muñeca, pulsos distales presentes sin déficit motor o sensitivo, al ingreso se tomaron rayos x de antebrazo donde se evidenció fractura completa con trazo transversal en tercio distal de diáfisis de radio y cúbito con

presencia de material de osteosíntesis de antecedente quirúrgico (Figura 1). El paciente fue llevado a lavado quirúrgico, retiro de material de osteosíntesis y realización de nueva osteosíntesis de radio y cúbito (Figura 2). Dentro de los hallazgos intraoperatorios se observó salida de material purulento el cual fue extraído y llevado a cultivo, se indicó manejo antibiótico empírico con Gentamicina y cefazolina intravenosos (IV), el reporte preliminar del cultivo mostró crecimiento de bacilos Gram negativos lactosa positivos, bacilos Gram negativos lactosa negativos y cocos Gram positivos catalasa negativos los cuales fueron tipificados los como: *Escherichia hermannii*, *Enterococcus faecalis* y *Pantoea* spp (Tabla 1), estos se identificaron por Microdiluciones en Caldo con sistema VITEK2, no se realizaron coloraciones. Posteriormente, se realizó un segundo lavado quirúrgico con retiro de material de osteosíntesis y toma de cultivo de muestra ósea, a los 5 días de manejo antibiótico se llevó a paciente para nuevo lavado quirúrgico y retiro total de los tornillos de osteosíntesis donde no se apreció secreción purulenta, fue valorado por el servicio de Infectología quienes hicieron escalamiento del manejo antibiótico con Ertapenem asociado a Vancomicina durante 28 días por la posible expresión de betalactamasas tipo AmpC por parte del microorganismo *Pantoea* spp, el paciente presentó mejoría clínica y disminución de sintomatología. fue llevado a implantación de fijador externo, el procedimiento fue realizado sin complicaciones, al mes de seguimiento clínicamente en buen estado, sin registros de recaídas ni reconsulta.

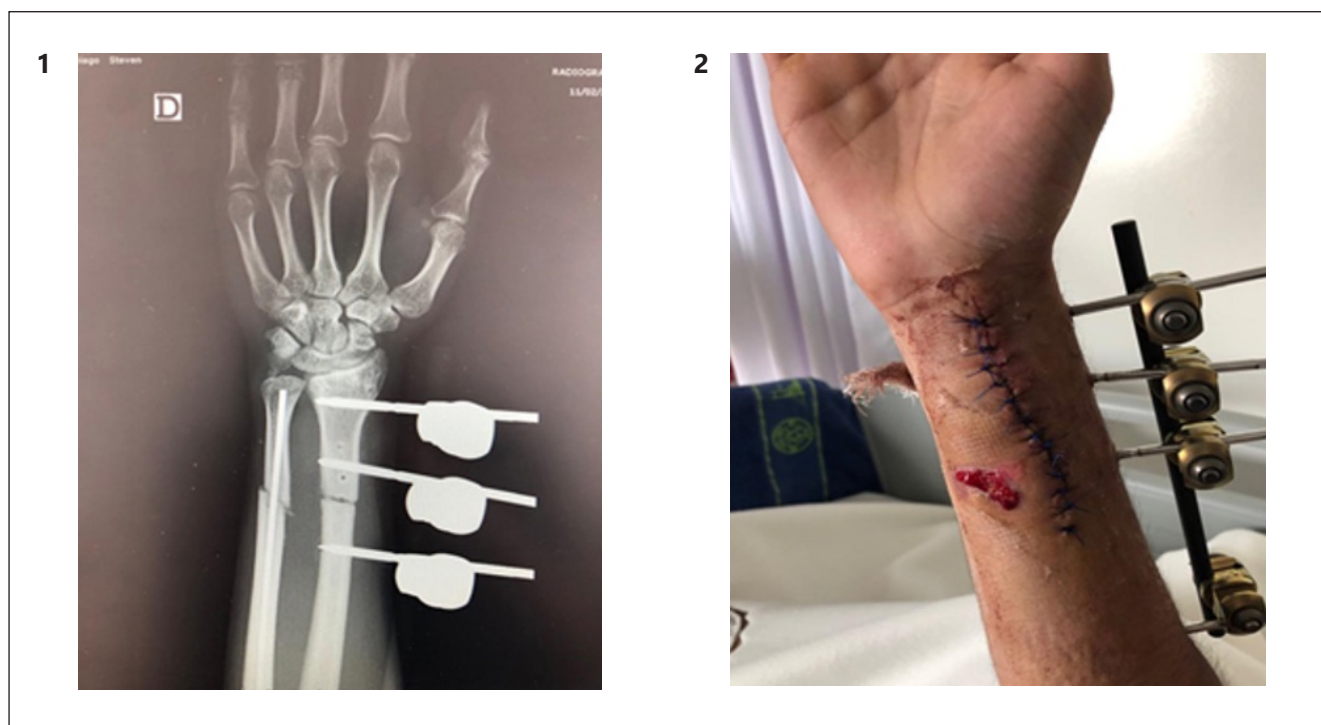


Figura 1. Rayos X de antebrazo post reducción con fijador externo, se evidencia fractura completa con trazo transversal en tercio distal de diáfisis de radio y cúbito con presencia de clavo endomedular de cúbito así como evidencia de una posible placa de radio previa ya retirada con los agujeros correspondientes a la fijación de tornillos por su antecedente quirúrgico

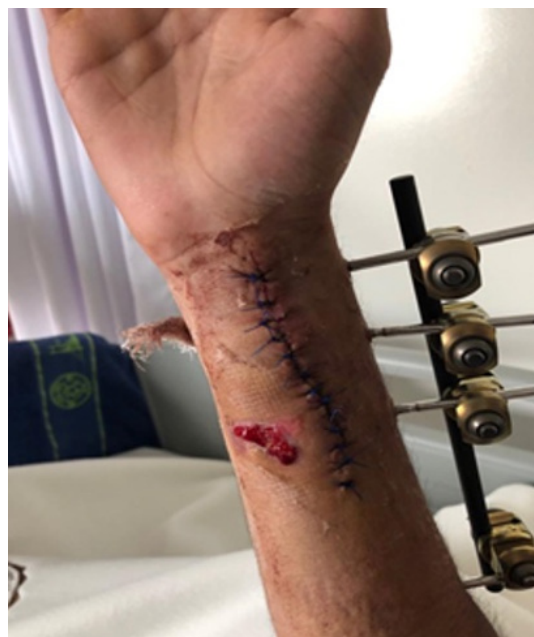

Figura 2. Imagen posterior a primera intervención quirúrgica lavado quirúrgico, retiro de material de osteosíntesis y nueva osteosíntesis de radio y cúbito.

Tabla 1. Aislamiento cultivo de secreción en primera extracción de osteosíntesis. S: Sensible, I: Intermedio, R: Resistente, MIC: Concentración Mínima Inhibitoria.

Aislamiento en Cultivo de Secreción		
<i>Pantoea</i> spp	<i>Escherichia hermannii</i>	<i>Enterococcus faecalis</i>
Cefepime (S) MIC: <1	Cefepime (S) MIC: <1	Vancomicina (S) MIC: <2
Cefoxitina (S) MIC: <4	Cefoxitina (S) MIC: <4	Betalactamasas Negativo
Ceftriaxona (S) MIC: <1	Ceftriaxona (S) MIC: <1	Gentamicina Alta carga (Sinergia) (S)
Ceftazidima (S) MIC: <1	Ceftazidima (S) MIC: <1	Levofloxacina (S) MIC: <1
Meropenem (S) MIC: <0,25	Meropenem (S) MIC: <0,25	Tetraciclina (S) MIC: <1
Imipenem (S) MIC: <0,25	Imipenem (S) MIC: <0,25	Ciprofloxacina (S) MIC: <1
Ertapenem (S) MIC: <0,25	Ertapenem (S) MIC: <0,25	Linezolid (S) MIC: <2
Colistina (S)	Colistina (S)	Minociclina (S) MIC: <0,5
Gentamicina (S) MIC: <1	Gentamicina (S) MIC: <1	Nitrofurantoina (S) MIC: < 16
Amikacina (S) MIC: <2	Amikacina (S) MIC: <2	Ampicilina (S) MIC: <2
Piperacilina Tazobactam (S) MIC: <4	Piperacilina Tazobactam (S) MIC: <4	Eritromicina (I) MIC: 1
Ampicilina Sulbactam (S) MIC: <2	Ampicilina Sulbactam (S) MIC: <2	Estreptomina Alta Carga (Sinergia) (S)
Tigeciclina (S) MIC: <0,5	Tigeciclina (S) MIC: <0,5	

Discusión

Pantoea spp son un grupo de bacilos Gram negativos, anaerobios facultativos pertenecientes a la familia Enterobacteriaceae⁴. Anteriormente, el género *Pantoea* se consideraba parte de la familia Enterobacter⁴. En el campo de la ortopedia se propuso una tesis por Karshner et al en 1953 quienes asociaban el trauma con espinas de plantas con reacciones alérgicas generadas por toxinas causando episodios de artritis y sinovicitis, hasta que Flatauer et al en 1978 describieron el primer caso de artritis séptica causado por *E. agglomerans* en un paciente de 11 años quien presentó una lesión en rodilla derecha por una astilla de madera⁴. Con el paso de los años se han identificado más de 20 especies, *P. agglomerans* ha sido la especie que más se ha aislado en lesiones de tejido y fracturas provocando diversas enfermedades como artritis séptica, osteomielitis, bacteriemia, septicemia, peritonitis, abscesos dentales, infección de prótesis de cadera e incluso neumonía en contextos extrahospitalarios, por otro lado, la capacidad de adherencia de este microorganismo a las superficies no está del todo estudiada pero si se ha descrito como un microorganismo emergente asociado a septicemia secundaria a catéter venoso central y a ventilación mecánica invasiva⁴. La presencia de osteomielitis por este germen es bastante inusual siendo esta la causa de la presentación de este caso.

Es importante tener en cuenta que los principales mecanismos de virulencia de este microorganismo son la producción de betalactamasas tipo AmpC y la inducción de resistencia por plásmidos, lo que lo hace peculiar ya que requiere de antibioterapia dirigida principalmente con carbapenémicos, en nuestro caso Ertapenem, por otro lado su baja incidencia hace que no haya un tiempo estandarizado de manejo antibiótico y se maneje de la misma forma que la osteomielitis por enterobacterias. Otros factores de virulencia importantes serían su sistema de secreción tipo III y sus variaciones, PSI-1 y

PSI-2, posteriormente se describió un tercero el cual demostró en modelos in vitro que era inducido a través de transmisión plasmídica compartiendo características con otros Gram negativos como *Escherichia*, *Salmonella* y *Yersinia*⁶. Actualmente, se distinguen siete especies de *Pantoea*: *P. agglomerans*, *P. ananatis*, *P. stewartii*, *P. dispersa*, *P. citrea*, *P. punctata* y *P. terrea*⁷. Es difícil dilucidar si la presencia de infección en humanos es poco común por la baja frecuencia de aislamiento del germen y el déficit en la notificación del mismo, pero, podemos ver que una cantidad importante están asociadas a traumatismos causados por la penetración de material vegetal durante la realización de trabajos agrícolas, jardinería, niños jugando en zonas verdes y más recientemente fracturas abiertas con exposición a material vegetal, además, como complicación de bacteriemia secundaria o infecciones nosocomiales relacionadas a catéteres. *P. agglomerans* es a menudo un microorganismo causante de enfermedades ocupacionales, principalmente por los efectos de los alérgenos proteicos y su producción de endotoxinas, en personas con antecedentes alérgicos y/o inmunotóxicos⁸, al comparar con el cuadro clínico de nuestro paciente no había factores de riesgo para adquirir la infección. Otros autores hallaron este microorganismo en material vegetal y materiales contaminados con desechos vegetales, como se comentó en una serie de casos de 9 pacientes, donde luego de un tratamiento ineficaz por 3 meses al remover cuerpos extraños de origen vegetal se hizo aislamiento de *P. agglomerans* y *P. ananatis*, esta última responsable de producir endoftalmítis asociada no a presencia de material de origen vegetal sino a heces caninas, *P. agglomerans* está descrita en múltiples infecciones de tejido óseo y articulaciones como un patógeno no usual, pero con gran cantidad de complicaciones a largo plazo⁵, luego de una revisión exhaustiva de la literatura hay reportes de caso desde el año 1953 comentando la gran cantidad de aislamientos de *Pantoea* spp en pacientes con antecedente de trauma con espinas de plantas o cortaduras por hojas⁹ al confrontar estos datos de prevalencia y asociación directa exposición vegetal, vemos nuestro caso como una forma

muy poco común donde la presentación fue osteomielitis. Las manifestaciones clínicas varían según el mecanismo de adquisición de la infección, podríamos hablar de que hay un patrón de infección común asociado principalmente a traumatismo con material vegetal y el otro que vendría siendo asociado al cuidado de la salud¹⁰. Una serie de casos de 14 pacientes evidenció que el hallazgo de *P. agglomerans* estaba relacionado a pus (6 muestras, 42.8%), orina (3 muestras, 21.4%), aspirado traqueal (3 muestras, 21.4%) y sangre (3 muestras, 21.4%), en el caso de nuestro paciente los cultivos vinieron directamente del lavado y desbridamiento de la herida y del cultivo de hueso por lo que llama la atención que no se tenga un registro de la casuística del mismo en tejido óseo. Los diagnósticos clínicos más comunes para pacientes con un aislamiento en cultivo significativo fueron infecciones de herida (infección de sitio operatorio) (35.7%), neumonía (asociada a ventilador) (21.4%) e infecciones del tracto urinario (21.4%) y se evidenció que los cultivos tenían relación con la presencia de *Enterococcus faecium* y *Aspergillus fumigatus*⁴, el comportamiento epidemiológico varía según la condición de base del sujeto infectado.

Se ha descrito que la Infección por *Pantoea* spp está presente en diferentes sistemas, sin embargo, en Ortopedia y Traumatología su prevalencia es baja, pero con perfiles de resistencia que la hacen difícil de abordar. Es por esto que resulta importante analizar casos como el presentado resaltando la oportunidad del tratamiento que lleva a mejores desenlaces y menor probabilidad de progresión a osteomielitis crónica. Se requiere ampliar conocimiento en ese aspecto con el fin de determinar ideales alternativas terapéuticas tratando de disminuir los costos y la morbi-mortalidad asociada.

Responsabilidades Éticas

Declaración conflicto de intereses. Los autores del presente manuscrito declaran no tener ningún conflicto de interés ni recibimos ninguna financiación por este trabajo.

Contribución de autores. Se declara que todos los autores aceptaron las responsabilidades éticas tenidas en cuenta en la revista, adicionalmente, todos los autores contribuyeron

equitativamente en la concepción del manuscrito, recolección de la información, redacción del texto y revisión final del manuscrito.

Bibliografía

1. Bitar Benítez Elsy Margarita, Gaviria Posada Sebastián, León Fernández Nathalia de, Gallego Gónima Sabrina. Epidemiología del trauma de miembro superior atendido en seis instituciones de salud de la ciudad de Medellín, Colombia, en 2016. Cir. plást. iberolatinoam. [Internet]. 2021 Sep [citado 2023 Ene 22] ; 47(3): 323-332. Disponible en: http://scielo.isciii.es/scielo.php?script=sci_arttext&pid=S0376-78922021000300014&lng=es. Epub 01-Nov-2021. <https://dx.doi.org/10.4321/s0376-78922021000300014>.
2. Otchwemah R, Grams V, Tjardes T, Shafizadeh S, Bähthi H, Maegele M, Messler S, Bouillon B, Probst C. Bacterial contamination of open fractures - pathogens, antibiotic resistances and therapeutic regimes in four hospitals of the trauma network Cologne, Germany. Injury. 2015 Oct;46 Suppl 4:S104-8. doi: 10.1016/S0020-1383(15)30027-9. PMID: 26542854.
3. Wang, B., Xiao, X., Zhang, J. et al. Epidemiology and microbiology of fracture-related infection: a multicenter study in Northeast China. J Orthop Surg Res 16, 490 (2021). <https://doi.org/10.1186/s13018-021-02629-6>
4. Büyükcama A, Tuncer Ö, Gür D, Sancak B, Ceyhan M, Cengiz AB, et al. Clinical and microbiological characteristics of *Pantoea agglomerans* infection in children. J Infect Public Health. 2018;11(3):304–9. doi: 10.1016/j.jiph.2017.07.020.
5. Dutkiewicz J, Mackiewicz B, Lemieszek MK, Golec M, Milanowski J. *Pantoea agglomerans*: A mysterious bacterium of evil and good. Part III. Deleterious effects: Infections of humans, animals and plants. Ann Agric Environ Med. 2016;23(2):197–205. <https://doi.org/10.5604/12321966.1203878>
6. Correa VR, Majerczak DR, Ammar E, Merighi M, Pratt RC, Hogenhout SA, et al. The Bacterium *Pantoea stewartii* Uses Two Different Type III Secretion Systems To Colonize Its Plant Host and Insect Vector. 2012;78(17):6327–36. <https://doi.org/10.1128%2FAEM.00892-12>
7. Gourgiotis S, Kantounakis I, Falidas E, Exarchou E, Kalamara P, Villias C. Pyogenic Intraabdominal *Pantoea agglomerans* Abscesses. Surg Infect (Larchmt). 2016;17(1):119–20. <https://doi.org/10.1089/sur.2015.190>.
8. Dutkiewicz J, Mackiewicz B, Lemieszek MK, Golec M, Skórska C, Góraflorek A, et al. *Pantoea agglomerans*: a mysterious bacterium of evil and good . Part II – Deleterious effects : Dust- borne endotoxins and allergens – focus on grain dust , other agricultural dusts and wood dust. 2016;23(1):6–29. <https://doi.org/10.5604/12321966.1196848>.
9. Kratz A, Greenberg D, Barki Y, Cohen E, Lifshitz M. *Pantoea agglomerans* as a cause of septic arthritis after palm tree thorn injury; case report an literature review. Arch Dis Child. 2003;88:542–4. <https://doi.org/10.1136/ad.88.6.542>
10. Wiley J, Disease TI. *Pantoea agglomerans* pneumonia in a heart lung transplant recipient : case report and a review of an emerging pathogen in immunocompromised hosts. Transplants Infect Dis. 2011;13:536–9. <https://doi.org/10.1111/j.1399-3062.2011.00630>.