

Infeción de cavidad anoftálmica por *Scedosporium* sp. en paciente inmunocompetente: Reporte de caso

Claudia Martínez-Córdoba^{1,*}, Lina Muñoz-Salazar¹, Carlos Contreras-Vargas², Luis Alberto Ruiz-Robles^{1,3}

Resumen

Scedosporium sp. es un género de hongos filamentosos que de forma infrecuente se relaciona a infecciones localizadas o diseminadas en pacientes inmunocomprometidos, o inmunocompetentes con trauma penetrante contaminado. Reportamos el caso de un paciente masculino de 31 años con antecedente de trauma penetrante por arma de fuego requiriendo enucleación de su ojo izquierdo, quien 12 años posterior al trauma inicial presenta necrosis de la cavidad anoftálmica con extrusión del implante y lisis del párpado inferior, finalmente identificando *Scedosporium* sp. como germen causal, y un mucocelo en el seno frontal como reservorio. El paciente recibió tratamiento médico con voriconazol sistémico, desbridamiento quirúrgico amplio, y resección endoscópica del quiste de retención mucoso, con una evolución satisfactoria. Las infecciones micóticas de la cavidad anoftálmica son infrecuentes, requiriendo una alta sospecha diagnóstica y tratamiento agresivo para evitar consecuencias potencialmente devastadoras.

Palabras clave: *Scedosporium* sp.; infección de la cavidad anoftálmica, extrusión de implante de órbita

Anophthalmic socket infection caused by *Scedosporium* sp. in immunocompetent patient: Case Report

Abstract

Scedosporium sp. is a genus of filamentous fungi that is infrequently related to localized or disseminated infections in either immunocompromised patients, or immunocompetent patients with penetrating contaminated trauma. We report the case of a 31-year-old patient with a history of penetrating gunshot wound that required enucleation of his left eye, who 12 years after initial trauma presents necrosis of the anophthalmic socket with implant extrusion and lysis of inferior eyelid, finally identifying the causal agent to be *Scedosporium* sp. The patient received medical treatment with systemic voriconazole, and wide surgical debridement, with a satisfactory evolution. Fungal infections of anophthalmic sockets are infrequent, requiring a high diagnostic suspicion and aggressive treatment to avoid potentially devastating consequences.

Key-words: *Scedosporium* sp.; Anophthalmic socket infection; Orbital implant extrusion

Introducción

Scedosporium sp. es un género de hongos filamentosos ubicuos de la familia Microascaceae¹⁻³. Dos especies (*S. prolificans* y *S. apiospermum*) han sido reportadas como patógenos humanos⁴ causando enfermedad localizada o diseminada, afectando frecuentemente a pacientes inmunocomprometidos con neoplasias, trasplantes o diabetes mellitus. Sin embargo, también afecta a pacientes inmunocompetentes que presentan trauma penetrante contaminado con materia orgánica o cuerpos extraños, heridas en combate, o trauma quirúrgico, teniendo la capacidad de manifestarse aún años después de la lesión inicial^{1,5-7}.

Se presenta el caso de un hombre joven inmunocompetente, quien presenta infección de la cavidad anoftálmica con extrusión del implante de órbita y lisis del párpado inferior doce años después de sufrir un trauma penetrante por arma de fuego. Pocos casos han reportado infecciones orbitarias por *Scedosporium*, y de acuerdo a la búsqueda de literatura realizada, este es el primer caso reportado de infección de la cavidad anoftálmica por este agente.

Descripción del caso

Un hombre de 31 años, de profesión soldado en las fuerzas militares, sin comorbilidades, se presenta a la consulta oftalmológica con queja de secreción purulenta por su cavidad

1 Universidad Militar Nueva Granada. Bogotá, Colombia

2 Universidad Nacional de Colombia. Bogotá, Colombia

3 Hospital Militar Central. Bogotá, Colombia

* Autor para correspondencia:

Correo electrónico: claudiajmc25@gmail.com

Teléfono: 3196142149 Dirección: Cra 16D #159-83 ZIP 110111

Recibido: 12/05/2021; Aceptado: 11/09/2021

Cómo citar este artículo: C. Martínez-Córdoba, et al. Infección de cavidad anoftálmica por *Scedosporium* sp. en paciente inmunocompetente: Reporte de caso. Infectio 2022; 26(2): 193-196

anoftálmica izquierda. Doce años antes, fue herido en combate con arma de fuego, requiriendo enucleación de su ojo izquierdo. En el primer año posterior al trauma, requirió un recambio del implante de órbita más injerto dermograso por pérdida de volumen orbitario, permitiendo una adecuada adaptación de prótesis ocular (Figura 1A). Al examen oftalmológico de la cavidad anoftálmica izquierda, se evidencia extrusión del implante de órbita, necrosis del fondo de saco inferior, y lisis de la lamela posterior del párpado inferior (Figura 1B).

Se decide manejo quirúrgico con retiro del implante de órbita, desbridamiento amplio del tejido necrótico, toma de muestras en formol para estudio patológico y en fresco para estudio microbiológico, y reconstrucción del párpado inferior mediante cierre primario. Los cultivos fueron positivos para *Streptococcus mitis* y *Turicella otitidis*, y la patología mostró necrosis inflamatoria inespecífica. A pesar de recibir cubrimiento antibiótico con ampicilina/sulbactam, desde el tercer día posoperatorio se evidencia nuevamente secreción purulenta, dehiscencia de las suturas y lisis del párpado inferior izquierdo (Figura 1C), por lo que al cabo de 4 semanas se reinterviene para desbridamiento, reconstrucción de órbita con injerto dermograso (Figura 1D), reforma de fondos de saco con mucosa oral y reconstrucción palpebral con colgajo de Tenzel. A pesar de demostrar mejoría inicialmente, reingresa dos semanas después por síntomas similares, con secreción purulenta, dehiscencia parcial de suturas, y adelgazamiento del párpado inferior izquierdo (Figura 1E). Se toma una nueva biopsia submucosa en el área del muñón, que fue reportada como granulomatosis inespecífica. Las sospechas diagnósticas son enfermedad granulomatosa, neoplasia, o infección micótica. Se toma un cultivo de secreción que fue positivo para *Staphylococcus epidermidis* y según perfil de sensibilidad se inicio ciprofloxacino y doxiciclina. Se realizaron estudios para inmunodeficiencia y enfermedades granulomatosas (incluyendo tuberculosis) los cuales fueron negativos. El espécimen quirúrgico fue negativo para tinción de Ziehl-Neelsen.

Sospechándose infección fúngica, se inició empíricamente fluconazol a dosis de 200 mg vía oral (VO) cada día, tratamiento que se mantuvo hasta que, tras 20 días de incubación, en el cultivo en agar Sabouraud-dextrosa se obtuvo crecimiento de colonias grisáceas de aspecto algodonoso (Figura 1F), y microscópicamente, se evidenciaron hifas hialinas septadas delgadas, conidióforos rectos de largo variable y conidias positivas para tinción con azul de lactofenol (Figura 1G), llegando así a la identificación de *Scedosporium* sp. según criterios morfológicos y tinción diferencial en el laboratorio institucional, lo cual se corrobora posteriormente por un experto en un laboratorio de referencia (Universidad Javeriana). Con este resultado, se decide cambiar el tratamiento por voriconazol intravenoso 6 mg/kg cada 12 horas el primer día, con descenso a 4 mg/kg cada 12 horas durante una semana, y se da egreso hospitalario con voriconazol 200 mg VO cada 12 horas hasta completar doce semanas. Se monitoreó periódicamente el panel de función hepática y electrocardio-

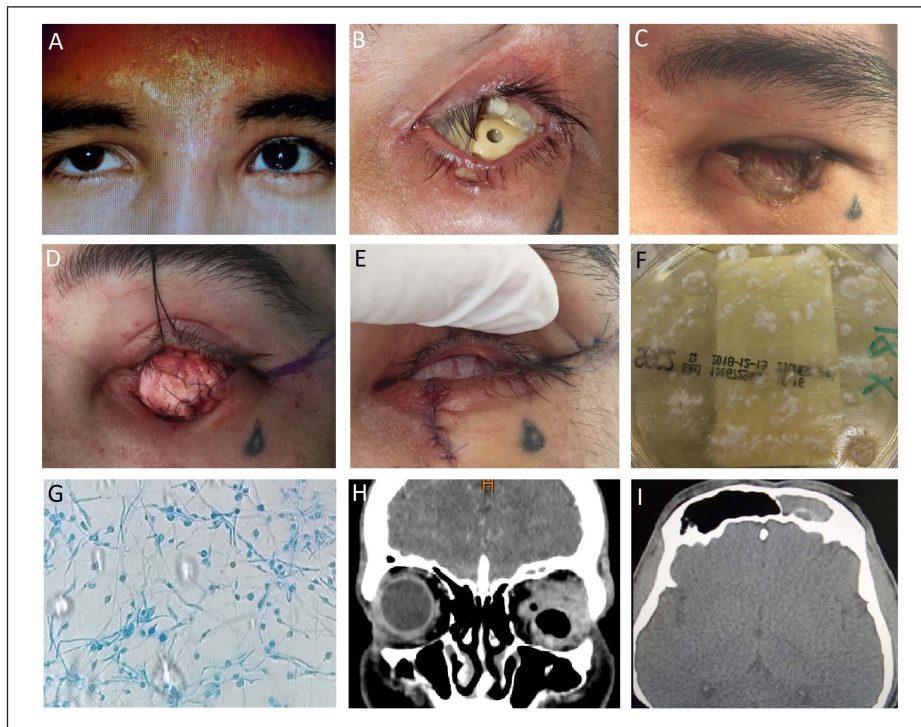
grama sin presentarse signos de toxicidad por el tratamiento. Se identifica como posible reservorio un mucocele en el seno frontal (Figura 1H), el cual se encontraba en observación desde el trauma inicial, y para evitar posibles recaídas, se decide drenaje endoscópico por el servicio de otorrinolaringología. Cuatro meses después de esta intervención, se obtiene una nueva muestra de tejido fibroconectivo, con estudio microbiológico negativo, y se realiza la reconstrucción definitiva de fondos de saco con mucosa oral y reconstrucción palpebral con cantoplastia, logrando una adecuada retención del conformador. En el seguimiento a un año el paciente no muestra signos clínicos ni imagenológicos de recidiva.

Discusión

Cuatro presentaciones clínicas de infección por *Scedosporium* han sido descritas: micetoma originado por trauma con materia orgánica en paciente inmunocompetente; infección oportunista en paciente inmunocomprometido, infección no-oportunista por trauma penetrante o quirúrgico que inocula el hongo colonizador de superficies mucosas; e infección por inmersión en aguas contaminadas⁴. A nivel ocular, puede causar escleroqueratitis, uveítis, endoftalmítis e infección orbitaria, a menudo llevando a pérdida funcional o anatómica del ojo, o incluso muerte por extensión al sistema nervioso central (SNC)^{1,5,8,9}.

En este caso, la infección se presentó en un paciente inmunocompetente con un claro factor de riesgo como fue el trauma durante combate, así como las múltiples intervenciones quirúrgicas. *Scedosporium* es un hongo de localización ubicua, presente comúnmente en la tierra del suelo o macetas, materia orgánica en descomposición, aguas polutas y residuales, y estiércol^{1,4,10,11}, por lo que es posible que la contaminación ocurriera desde momento del trauma inicial 12 años antes de la presentación, actuando el mucocele frontal como reservorio, lo cual sería compatible con descripciones previas en las que la infección se presenta largo tiempo después del trauma, como el caso reportado por *Chanqueo et al.*² en el que una mujer presenta enfermedad rinosinusal por *Scedosporium* 20 años después de trauma con materia orgánica; o el reporte de *Jhanji et al.*⁸ quien describió una serie de casos de escleroqueratitis por *Scedosporium* ocurriendo en promedio 7 años posterior a cirugía de pterigio. En el caso aquí presentado, una vez colonizada la superficie mucosa de la cavidad anoftálmica, es posible que la vía de inoculación fuese un microtrauma asociado al retiro y colocación periódica de la prótesis ocular.

Aunque se ha descrito un total ocho especies de *Scedosporium*, dos han sido reconocidas como patógenos humanos: *S. prolificans* (antes llamado *Lomentospora* o *S. inflatum*, sin forma sexual) y *S. apiospermum* (antes llamado *Monosporium apiospermum*, forma sexual de *Pseudallescheria boydii*, también conocido como *Petriellidium boydii* o *Allescheria boydii*)^{1,4,8,11}. Existen algunas diferencias microscópicas entre



Legendas de Imágenes:

Figura 1. Evolución de la enfermedad, *Scedosporium* sp y aspecto tomográfico. (A) Aspecto previo del paciente. (B) Extrusión del implante con necrosis de la cavidad anoftálmica. (C) Defecto resultante posterior a la dehiscencia de las suturas. (D) Reconstrucción orbitaria con injerto dermograso y colgajo de Tenzel. (E) Dehiscencia parcial de suturas. (F) Crecimiento de colonias grisáceas de aspecto algodonoso en agar Sabouraud-Dextrosa. (G) Hifas hialinas septadas delgadas y conidias con tinción azul de lactofenol. (H) Necrosis granulomatosa rodeando implante de órbita izquierda. (I) Ocupación del seno frontal izquierdo por mucocele.

ambas especies como la acentuación de los anillos hialinos en *S. apiospermum* y la base ensanchada de los anillos en *S. prolificans*. Otra diferencia es la incapacidad de *S. prolificans* de crecer en medios con clorhexidina, a diferencia de *S. apiospermum*⁵, sin embargo, la diferenciación entre especies es difícil y generalmente requiere de métodos moleculares para secuenciación de ADN^{4,5,9}, los cuales no estaban disponibles en este caso. Teniendo en cuenta la literatura consultada, es más probable que la infección aquí reportada fuera debida a *S. apiospermum*, causante de hialohifomicosis (infecciones por hongos filamentosos con hifas hialinas no pigmentadas), dado que *S. prolificans* es un hongo dematiáceo reconocido por causar faeohifomicosis (infecciones por hongos filamentosos que contienen melanina en sus paredes), y generalmente produce lesiones pigmentadas^{4,11}, no presentes en este paciente. Cabe resaltar que más allá de los propósitos académicos, no hay diferencias en el tratamiento sugerido entre una u otra especie, y por lo tanto la identificación de la misma no sería indispensable. Adicionalmente, el crecimiento concomitante de múltiples bacterias y hongos es frecuente, debido a la microbiota local y la naturaleza contaminada del trauma^{3,8}.

La infección de la cavidad anoftálmica es infrecuente, sin embargo, ante una enfermedad agresiva, es necesario sospechar etiologías raras como neoplasia, granulomatosis o infección

micótica. La conducta diagnóstica debe incluir estudios imagenológicos, siendo la resonancia magnética y la tomografía computarizada complementarias en la evaluación de tejidos blandos y hueso; y toma de muestras para estudios de patología y microbiología. El rendimiento de los cultivos es mayor cuando se usan muestras de tejido que muestras de secreción, por lo que es recomendable obtener suficiente tejido de biopsia para este fin. En todo caso, los resultados pueden demorarse, y ante una alta sospecha, no se debe retrasar el inicio del tratamiento^{3,9,10}.

Si bien los reportes en la literatura son escasos, el perfil de sensibilidad in vitro y la respuesta clínica in vivo sugieren que el antifúngico de elección contra *Scedosporium* es el voriconazol, debido a su mayor espectro antifúngico y mejor penetración a tejidos como hueso o SNC^{2,4,6,8,10}. Una dosis de carga de 6 mg/kg cada 12 horas debe iniciarse el primer día, continuando dosis de mantenimiento de 4 mg/kg durante al menos una semana de forma intrahospitalaria, y al menos 3 meses de forma ambulatoria^{1,8}. Este tratamiento prolongado busca evitar recurrencias, pero debe vigilarse posible toxicidad, principalmente hepática y cardíaca (dado que el medicamento tiene acción proarrítmica)^{1,8}. Hasta finales de los años noventa, con el reporte de Jones *et al.*¹², la anfoterina B era el medicamento preferido, pues a pesar de mostrar resistencia in vitro, demostraba buena respuesta clínica in

vivo^{6,12}. Actualmente se encuentra benéfica su asociación en el manejo inicial mientras los cultivos estén pendientes, pues es activo en el tratamiento otros hongos como Mucorales, contra los que el voriconazol no es efectivo^{4,6,7}. Otros antifúngicos tópicos y sistémicos como la natamicina, fluconazol, e itraconazol han sido usados con resultados variables^{1,4,6,12}, no siendo activas las equinocandinas⁴. Debido al comportamiento agresivo de la infección, naturaleza generalmente contaminada del trauma, y disparidad en las respuestas in vitro e in vivo, es prudente iniciar tratamiento combinado sin esperar pruebas de sensibilidad. Adicionalmente, combinar el tratamiento médico con un desbridamiento quirúrgico amplio es vital para incrementar las posibilidades de resolución y reducir el riesgo de recurrencias^{4,7,10}.

En conclusión, las infecciones micóticas de la cavidad anoftálmica son patologías infrecuentes, de difícil tratamiento, y que pueden tener consecuencias devastadoras si no se manejan apropiadamente. La sospecha diagnóstica y el tratamiento temprano y agresivo son claves para mejorar el pronóstico de estos pacientes.

Responsabilidades éticas

Protección de personas y animales. Los autores declaran que para esta investigación no se han realizado experimentos en seres humanos ni en animales.

Confidencialidad de los datos. Los autores declaran que han seguido los protocolos de su centro de trabajo sobre la publicación de datos de pacientes.

Derecho a la privacidad y consentimiento informado. Los autores declaran que en este artículo no aparecen datos que permitan la identificación del paciente. El paciente otorgo consentimiento para publicación y la autorización reposa en poder del autor para correspondencia.

Conflictos de interés. Los autores declaran que no existen conflictos de interés de ninguna índole.

Contribución de los autores. Los autores contribuyeron equitativamente en la elaboración del manuscrito. Todos los autores revisaron y aprobaron la versión final del artículo.

Financiación. No aplica

Referencias

1. Ramakrishnan S, Mandlik K, Sathe TS, Gubert J, Krishnan T, Baskaran P. Ocular infections caused by *Scedosporium apiospermum*: A case series. *Indian J Ophthalmol* 2018; 66:137-140.
2. Chanqueo L, Gutiérrez C, Tapia C, Silva V, Razeto L, Misad C. Infección rinosinusal por *Scedosporium apiospermum* en un hospedero inmunocompetente. *Rev Chil Infect* 2009;26: 453-456.
3. Shand JM, Albrecht RM, Burnett HF, Miyake A. Invasive fungal infection of the midfacial and orbital complex due to *Scedosporium apiospermum* and *Mucormycosis*. *J Oral Maxillofac Surg.* 2004; 62:231-234.
4. Pemán J, Salavert M. Enfermedad fúngica invasora por *Scedosporium*, *Fusarium* y *Mucor*. *Rev Iberoam Micol.* 2014; 31:242-248.
5. Thomas PA. Current Perspectives on Ophthalmic Mycoses. *Clin Microbiol Rev* 2003; 16:730-797.
6. O'Doherty M, Hannan M, Fulcher T. Voriconazole in the Treatment of Fungal Osteomyelitis of the Orbit in the Immunocompromised Host. *Orbit* 2005; 24:285-289.
7. Athavale DD, Jones R, O'Donnell BA, Forer M, Biggs N. Non-Exenteration Management of Sino-Orbital Fungal Disease. *Ophthal Plast Reconstr Surg* 2017; 33:426-429.
8. Jhanji V, Yohendran J, Constantinou M, Sheorey H, Vajpayee RB. *Scedosporium* scleritis or keratitis or both: case series. *Eye Contact Lens* 2009; 35:312-315.
9. Reinoso R, Carreño E, Hileeto D, Corell A, Pastor JC, Cabrero M, et al. Fatal disseminated *Scedosporium prolificans* infection initiated by ophthalmic involvement in a patient with acute myeloblastic leukemia. *Diagn Microbiol Infect Dis* 2013; 75:375-378.
10. Kishimoto I, Shinohara S, Ueda T, Tani S, Yoshimura H, Imai Y. Orbital apex syndrome secondary to a fungal nasal septal abscess caused by *Scedosporium apiospermum* in a patient with uncontrolled diabetes: a case report. *BMC Infect Dis* 2017; 17:649.
11. San Juan R, Berenguer J, Aguado JM. Hongos Filamentosos emergentes: *Scedosporium*. *Bol Control Calidad SEIMC* 2004.
12. Jones J, Katz SE, Lubow M. *Scedosporium apiospermum* of the Orbit. *Arch Ophthalmol* 1999; 117:272-273.