

Tuberculosis y una *Gemella* spp: Una combinación indeseable

Alberto Fernando Buitrago-Gutiérrez^{1,*}, Luz Amaya Veronesi-Zuluaga², Angie Viviana Parra-Guacaneme²

Resumen

El género *Gemella* spp corresponde a cocos gram positivos, anaerobios facultativos, catalasa negativos, no móviles y no formadores de esporas, usualmente comensales de la cavidad oral, que no suelen ser patógenos en pacientes inmunocompetentes. Sin embargo, puede comportarse como germen oportunista en pacientes inmunosuprimidos o con otros factores de riesgo como mala higiene dental, cirugía gastrointestinal, enfermedades metabólicas entre otras, y se asocia con endocarditis, meningitis y en menor medida compromiso pulmonar. La información respecto a la susceptibilidad antimicrobiana es limitada y se asemeja a la de *S. viridans*, por lo que la penicilina y ampicilina son los medicamentos de elección, sin tener claridad en cuanto a duración del tratamiento, usualmente considerando llevar a 4 semanas o hasta el drenaje de la colección. Éste reporte de caso describe una paciente con tuberculosis en tratamiento, que desarrolla una infección invasiva con documentación de empiema y bacteriemia secundaria por *Gemella morbillorum*, representando la asociación poco común de ésta infección bacteriana con tuberculosis.

Palabras clave: *Gemella morbillorum*, tuberculosis, empiema pleural

Tuberculosis and a *Gemella* spp: An undesirable combination

Abstract

Gemella spp. corresponds to gram positive cocci, facultative anaerobes, negative catalase, non mobile and non spore producers, part of colonizing flora of the oral cavity that are not common pathogens in immunocompetent patients. Nevertheless it may behave as an opportunistic germ in immunosuppressed patients or with other risk factors that include bad dental hygiene, bowel surgery, and metabolic diseases among others. It's associated with infections such as endocarditis, meningitis and less frequently can implicate the lung. The information regarding antimicrobial susceptibility is limited and resembles *S. viridans*, so penicillin and ampicillin are the medications of choice, without being clear about the duration of treatment, usually giving 4 weeks or until collection drain. This case report describes a patient with known tuberculosis diagnosis and under treatment, that develops an invasive infection with empyema and secondary bloodstream infection by *Gemella morbillorum*, depicting a previously uncommon but described association of this bacterial infection with tuberculosis.

Key words: *Gemella morbillorum*, tuberculosis, pleural empyema

Introducción

El género *Gemella* spp que hoy en día comprende: *G. haemolysans*, *G. morbillorum*, *G. bergeriae* and *G. sanguinis*; corresponde a cocos gram positivos, anaerobios facultativos, catalasa negativos, no móviles y no formadores de esporas^{1,2}. *Gemella morbillorum* habitualmente observada en pares o cadenas cortas, inicialmente descrito en 1917 por Tunnicliff durante sus investigaciones acerca de la viremia en sarampión³, quien de manera conveniente para distinguirlos de otros diplococos similares denominó *Diplococcus rubeolae* el cual también logró también aislar en hisopados nasofaríngeos⁴. Paralelamente su nombre fue modificado a *Diplococcus morbillorum* por Prevot en 1933 dada su hasta entonces sospechada relación con el virus de sarampión (measles).

Se han reportado casos en la literatura de *Gemella morbillorum* asociada a meningitis, endocarditis, y en menor medida compromiso pulmonar, documentados predominantemente en pacientes inmunocomprometidos. El objetivo del presente artículo es reportar un caso de empiema y bacteriemia secundaria, con aislamiento de *Gemella morbillorum* en una paciente considerada hasta el momento como inmunocompetente.

Caso clínico

Paciente femenina de 65 años de edad quien trabaja en librería escolar, usuaria de prótesis dentales removibles, con antecedente de tuberculosis pulmonar diagnosticada hace 2 semanas por reporte de biopsia de lesión pulmonar izquierda realizada por fibrobroncoscopia compatible con granuloma tubercu-

1 Departamento de infectología-Fundación Universitaria de Ciencias de la Salud-Hospital San José-Bogotá DC-Colombia.

2 Fundación Universitaria de Ciencias de la Salud-Hospital San José-Bogotá DC-Colombia.

* Autor para correspondencia.

Correo electrónico: buitrago07@gmail.com

Calle 10 #18-75 Bogotá Colombia, Código postal: 472. (+57) 3214690196

Recibido: 25/09/2019; Aceptado: 25/09/2019

Cómo citar este artículo: A.F. Buitrago-Gutiérrez, et al. Tuberculosis y una *Gemella* spp: Una combinación indeseable. Infectio 2020; 24(3): 196-198

loso, con cultivo para mycobacterium positivo, para lo cual se encontraba en la primera semana de manejo tetraconjugado antituberculoso (Isoniazida/rifampicina/etambutol/pirazinamida), sin contar con reportes de pruebas de sensibilidad para mycobacterium, quien ingresa al servicio de urgencias trasladada en ambulancia medicalizada por cuadro clínico de 5 horas de evolución consistente disnea de medianos esfuerzos que empeora progresivamente hasta presentarse en reposo, asociado a polipnea, fiebre alta no cuantificada y malestar general. Al examen físico de ingreso con signos congestivos dados por ingurgitación yugular y presencia de estertores generalizados predominantemente en hemitórax izquierdo, asociado a signos de dificultad respiratoria (Tirajes subcostales, tirajes intercostales, tirajes supraclaviculares, aleteo nasal), y desaturación con requerimiento ventilatorio no invasivo. Se traslada a sala de reanimación donde presenta parada cardiorrespiratoria en ritmo AESP, con retorno a la circulación espontánea después de 22 minutos de reanimación avanzada, con posterior inicio de soporte vasopresor y ventilatorio y requerimiento de traslado a unidad de cuidados intensivos.

Al ingreso a UCI se toman paraclínicos con evidencia de leucocitosis de 23.260, neutrofilia, anemia de volúmenes normales, hiponatremia leve, función renal normal, acidemia mixta, e hiperlactatemia, se realiza ecografía de tórax encontrando imagen de contornos ovalados, con aparente pared gruesa y centro hipoecoico la cual podría corresponder con área de necrosis vs absceso de cavidad pleural izquierda, y derrame pleural importante, por lo cual es valorada por cirugía general quien realiza toracentesis izquierda con drenaje de 1000 cc de líquido compatible con empiema (hematopurulento) del cual toman cultivos, y se considera iniciar cubrimiento antibiótico de amplio espectro con piperacilina tazobactam más vancomicina, sin embargo por elevación de azoados se indicó cambio de vancomicina por linezolid.

Durante estancia hospitalaria con evolución tórpida, sin tolerar destete de soporte vasoactivo, con empeoramiento progresivo de la función renal, asociado a anuria y acidosis metabólica, para lo cual es valorada por nefrología quien considera falla renal multifactorial (sepsis, isquemia por parada cardíaca) e inicia manejo con terapia de reemplazo renal.

Se realiza TAC de tórax (fig 1) documentando obliteración del bronquio lobar superior izquierdo y de sus ramas segmentarias y presencia de imagen con densidad de tejido blando que ocupa el lóbulo superior no caracterizable por ausencia de contraste, sin descartar la posibilidad de masa pulmonar, además de opacidades en vidrio esmerilado, micronódulo centrilobulillar y focos de consolidación en ambos pulmones, de predominio en los segmentos basales del lóbulos superiores y en los superiores de los lóbulos inferiores; a considerar etiología inflamatoria-infecciosa, derrame pleural bibasal con atelectasias; engrosamiento de septos interlobulillares en el lóbulo inferior izquierdo ya vistos en estudio anterior que no permiten descartar diseminación linfangítica. por lo que se recomienda realización de fibrobroncoscopia una vez condiciones clínica de paciente permitan la realización del estudio.

Se reciben reportes de hemocultivos y cultivo de empiema sembrado en agar sangre y agar chocolate, posteriormente a través de la tarjeta para identificación Vitek2 se logra aislamiento de *Gemella morbillorum*, por lo que se considera choque séptico de origen pulmonar, para lo cual ya se encontraba en manejo antibiótico adecuado. Llama la atención la persistencia de leucocitosis importante >20.000 , por lo que se considero continuar antibioticoterapia instaurada y solicitar ecocardiograma para descartar compromiso valvular por el mismo microorganismo, el cual descarta presencia de vegetaciones.

La paciente presenta evolución tórpida con documentación de fibrilación auricular para lo cual se inició manejo con antiarrítmico IV, adicionalmente presenta nueva parada cardíaca en AESP posterior a protocolo de extubación, con retorno a la circulación espontánea a los 10 minutos de reanimación avanzada, y nuevo requerimiento de intubación orotraqueal. Paciente con imposibilidad de disminuir parámetros ventilatorios por lo que es valorada por cirugía general quien realiza traqueostomía, con posterior sangrado importante y requerimiento de transfusión de hemoderivados. Finaliza sin complicaciones antibioticoterapia indicada con piperacilina tazobactam+linezolid completando 14 días con modulación de respuesta inflamatoria sistémica, sin embargo durante estancia hospitalaria presenta nueva parada cardiorrespiratoria en AESP sin lograr retorno a la circulación espontánea, se declara fallecimiento de la paciente.

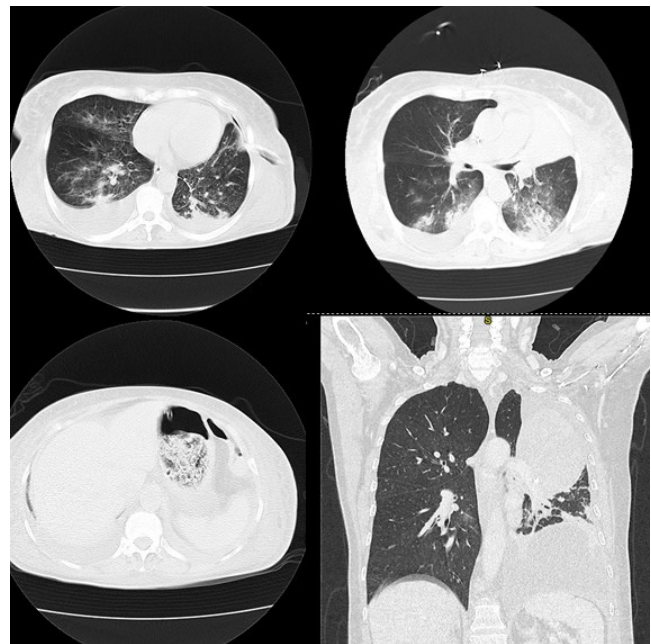


Figura 1. Atelectasia del lóbulo superior izquierdo incluyendo lóbulo de la lingula con colecciones anormales de aire en su interior asociado a calcificaciones parenquimatosas. Consolidaciones y áreas con patrón en vidrio esmerilado periféricas descritas en ambos campos pulmonares de probable naturaleza inflamatoria, no se descarta el diagnóstico de neumonía en organización, Derrame pleural bilateral de mayor profusión en el lado derecho

Discusión

Si bien los cocos grampositivos que corresponden al género *Gemella* se han descrito como microorganismos comensales de la mucosa oral, gastrointestinal y urogenital^[2] solo *G. haemolysans* y *morbilorum* han sido considerados potencialmente patógenos, viéndose involucrados en infecciones graves tanto locales como generalizadas incluyendo endocarditis en válvula nativa, meningitis, artritis séptica, abscesos cerebrales y empiemas, siendo la minoría los reportes de patología pulmonar atribuida a *Gemella morbillorum*⁵. Puede asociarse a compromiso infeccioso similar al grupo viridans, con propiedades microbiológicas similares que pueden generar clasificaciones microbiológicas iniciales incorrectas debido a su lento crecimiento en agar sangre y características que facilitan la formación de abscesos y empiemas^{2,6,7}.

En 1974 fue transferido por Holdeman y Moore al género *Streptococcus* dentro del grupo de los anaerobios estrictos, lo cual fue prontamente debatido debido a su tolerancia por ambientes aerobios, situación que llevó en 1988 al análisis genético por hibridación del ADN que demostró su cercana relación a *Gemella haemolysans* descrito por Berger en 1961, con una homología de 18%, si bien comparten varias actividades bioquímicas pueden diferenciarse por la no reducción de nitritos de *morbilorum* y algunas otras actividades enzimáticas. De la misma manera se estableció relación de menor grado con otros géneros de cocos grampositivos como *Staphylococcus* y *Enterococcus*⁸.

Gemella morbillorum puede comportarse como germen oportunista si el paciente se encuentra en inmunosupresión, de la misma manera en todos los casos documentados de enfermedad pleuropulmonar se han identificado factores de riesgo como mala higiene dental, cirugía gastrointestinal, diabetes, enfermedades neurológicas crónicas, insuficiencia renal, vasculitis, alcoholismo, uso de drogas por vía parenteral y enfermedades cardiovasculares o pulmonares crónicas^{1,5}.

En este caso, se considera como probable mecanismo de infección la microaspiración de secreciones orofaríngeas, en paciente con factores de riesgo como pobre higiene dental y patología pulmonar crónica pulmonar dada por antecedente de TBC pulmonar de reciente diagnóstico y tratamiento. Llama la atención la coinfección con *Mycobacterium tuberculosis* considerándose un reporte novedoso, ya que al respecto solo se ha documentado un caso previo con aislamiento de *G. haemolysans* en un cultivo de absceso pulmonar⁹. Aunque ya se sospechaba un ambiente favorable para el crecimiento de *M. tuberculosis* en presencia de *G. haemolysans* en los estudios realizados por Kondo et al. (1990)¹⁰ en los que la siembra de cultivos para *M. tuberculosis* con bajas concentraciones de *G. haemolysans*, favorecían el crecimiento de la micobacteria en comparación con controles en cultivos convencionales, contemplando en su reporte la posibilidad de utilizar este montaje como una posible herramienta diagnóstica.

La información respecto a la susceptibilidad antimicrobiana de estas especies es limitada y se asemeja a la de *S. viridans*, por lo que la penicilina y ampicilina son los medicamentos de

elección, con reportes de baja resistencia a aminoglucósidos y alta resistencia a trimetropim-sulfametoxazol. En cualquier caso, la terapia debe reorientarse según la susceptibilidad identificada por la posibilidad de producción de betalactamasas. El drenaje de la colección es un pilar fundamental del manejo, existe poca información respecto a la duración del tratamiento, se recomienda llevar la terapia antibiótica a 4 semanas o hasta que se logre el drenaje del absceso¹. Aunque su frecuencia es baja, es de vital importancia conocer que los microorganismos comensales como la *Gemella* spp pueden ser los causantes de deterioro clínico progresivo, no respuesta a terapias convencionales, bacteriemia y muerte en pacientes inmunosuprimidos o con los factores de riesgo descritos, lo que añade relevancia a la descripción de este caso para la práctica clínica diaria.

Responsabilidades éticas

Protección de personas y animales. Los autores declaran que para esta investigación no se han realizado experimentos en seres humanos ni en animales.

Confidencialidad de los datos. Los autores declaran que en este artículo no aparecen datos que permitan identificar al paciente.

Derecho a la privacidad y consentimiento informado. Los autores han obtenido el consentimiento informado del paciente referido en el artículo. Este documento obra en poder del autor de correspondencia.

Conflicto de intereses. Ninguno de los autores recibió alguna remuneración o ayuda financiera para la realización del escrito. No existe conflicto de intereses por parte de ninguno de los autores

Referencias

1. Senent C, Sancho JN, Chiner E, Signes-Costa J, Camarasa A and Andreu AL. Pleural empyema caused by *gemella* species: A rare condition. Archivos de Bronconeumología ((English Edition)) 2008;44(10):574-77.
2. Collins MD. The genus *gemella*. The Prokaryotes: Volume 4: Bacteria: Firmicutes, Cyanobacteria 2006:511-18.
3. Tunnicliff R. The cultivation of a micrococcus from blood in pre-eruptive and eruptive stages of measles. *Jama* 1917;LXVIII(14):1028.
4. Tunnicliff R. Colony formation of diplococcus rubeolae (measles). *The Journal of Infectious Diseases* 1933;52(1):39.
5. Aibar-Arregui M, De Escalante-Yanguela B, Garrido-Buenache A, Navarro-Aguilar ME, Montoya-Arenas J and Rodero-Roldán MeM. [pleural empyema due to *gemella* spp: Report of 12 cases]. *Rev Med Chil* 2012;140(12):1544-7.
6. Debast SB, Koot R, Meis JFGM and Wood C. Infections caused by *Gemella morbillorum*. *The Lancet* 1993;342(8870):560.
7. Ruoff KL. Miscellaneous catalase-negative, gram-positive cocci: Emerging opportunists. *Journal of Clinical Microbiology* 2002;40(4):1129.
8. Kilpper-Bälz R and Schleifer KH. Transfer of streptococcus morbillorum to the genus *gemella* as *Gemella morbillorum* comb. Nov. *International Journal of Systematic and Evolutionary Microbiology* 1988;38(4):442.
9. Maestre JR, Buezas V, Roig F, Villegas F, Callol L and Sánchez P. Cavitad tuberculosa abscesificada de evolución tórpida por sobreinfección con *gemella haemolysans*. *Enfermedades Infecciosas y Microbiología Clínica* 2001;19(10):507-08.
10. Kondo M, Tanoue C, Yamamoto S and Shingu M. Enhanced growth of mycobacteria by culture filtrate of *gemella haemolysans*. *Kurume Med J* 1990;37(3):141-7.