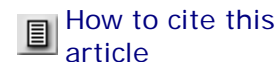



## Infectio

Print ISSN 0123-9392

Infect. vol.7 no.4 Bogotá Oct./Dec. 2003



How to cite this article

### Respuesta al diagnóstico por imágenes

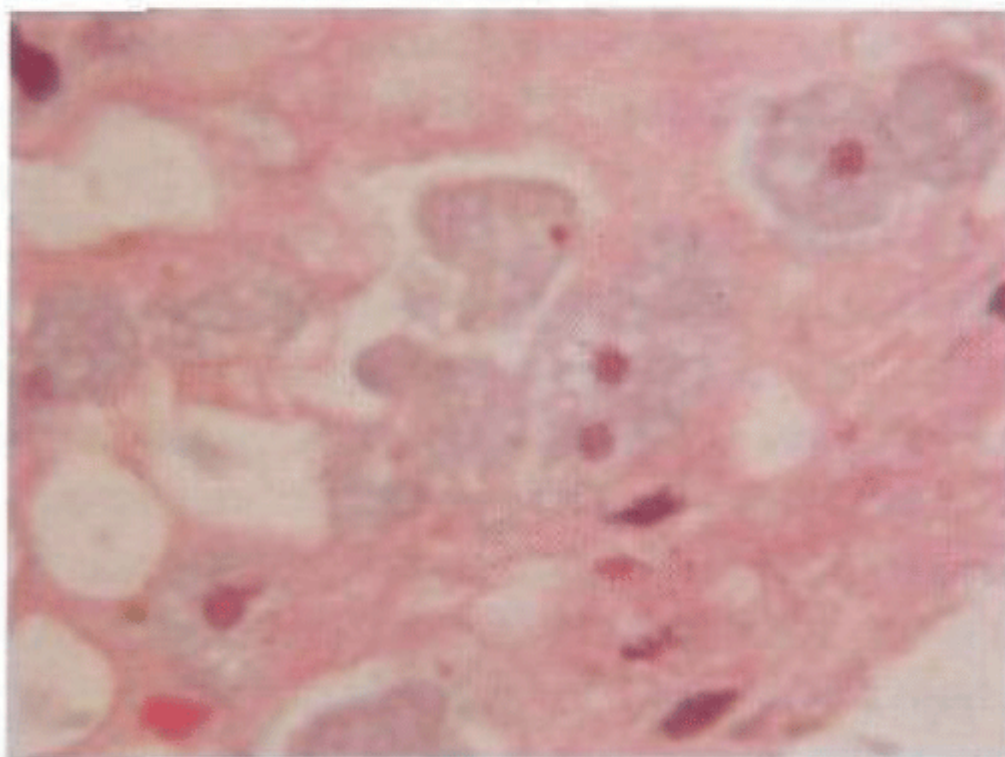
Se hospitalizó con diagnóstico de colitis en estudio, se inició tratamiento antibiótico con metronidazol y ceftriaxona. Se solicitaron nuevos exámenes de laboratorio entre ellos una prueba de anticuerpos contra el virus de la inmunodeficiencia humana, la cual fue negativa, transaminasas y bilirrubinas que fueron normales, y un nuevo hemograma al día siguiente que mostró 14.900 leucocitos.

El paciente evolucionó de manera satisfactoria; al segundo día de hospitalización el resultado de la biopsia de colon fue compatible con una colitis amebiana con presencia de trofozoitos visibles especialmente a nivel del recto. Se suspendió la ceftriaxona y se dejó tratamiento con metronidazol 750 mg vía oral cada ocho horas por 10 días y con teclozán (Falmonoxó) 500 mg cada 12 horas por tres dosis en total. Hubo desaparición completa de los síntomas y no volvió a presentar nuevos episodios de diarrea con sangre.

### Discusión

La gran mayoría de los pacientes asintomáticos en los que se reportan quistes o trofozoitos de amibas en el coprológico presentan *Entamoeba dispar*, la cual es morfológicamente similar a la *E. histolytica* pero no es patógena y por lo tanto no requiere de tratamiento alguno. Los trofozoitos de *E. histolytica* penetran la capa mucosa de la pared intestinal usando la galactosa y la N-acetil-D-galactosamina para adherirse a la mucina del colon. La interacción del parásito con el epitelio intestinal causa una respuesta inflamatoria marcada con secreción de linfoquinas. Los pacientes con colitis amebiana típicamente presentan una historia de varias semanas de dolor abdominal, deposiciones diorricas acuosas o sanguinolentas y pérdida de peso. El inicio insidioso con fiebre y deposiciones escasamente sanguinolentas hace difícil el diagnóstico en muchas ocasiones. El diagnóstico diferencial de la colitis amebiana debe hacerse con causas infecciosas como infección por *Shigella*, *Salmonella*, *Campylobacter*, *E.coli* enteroinvasiva y enterohemorrágica, y causas no infecciosas como enfermedad inflamatoria intestinal, colitis isquémica, diverticulitis y malformación arteriovenosa. Las manifestaciones inusuales de la colitis amebiana incluyen colitis necrotizante aguda, megacolon tóxico y ameboma.

Desde el comienzo de sus síntomas el paciente recibió de manera irregular metronidazol con lo cual mejoraba transitoriamente su sintomatología. Debido a la gran absorción sistémica del metronidazol es posible que la cantidad de la droga que llegue a la luz intestinal, especialmente a la parte más distal, sea insuficiente para controlar el proceso infeccioso. Por eso se recomienda combinar junto al metronidazol, un amebicida intraluminal como los derivados tricloroacetamídicos (ej. teclozán) o diyodohidroxiquinoleína. Hasta el 40 a 60% de los pacientes que reciben metronidazol como único tratamiento, presentan persistencia de las amebas a nivel intestinal.

**FIGURA 1****Biopsia de colon donde se aprecian los trofozoitos de  
*Entamoeba histolytica*****Referencias**

1. Haque R, Huston CD, Hughes M *et al.* Current concepts: Amebiasis. N Engl J Med. 2003; 348 (16): 1565-1573.
2. Pillai DR, Keystone JS, Sheppard DC *et al.* Entamoeba histolytica and Entamoeba dispar: epidemiology and comparison of diagnostic methods in a setting of nonendemicity. Clin Infect Dis. 1999; 29: 1315-8.
3. Blessmann J, Tannich E. Treatment of asymptomatic intestinal Entamoeba histolytica infection. N Engl J Med. 2002; 347: 1384.

---

© 2011 Asociación Colombiana de Infectología.

Calle 118 No. 15-24 Oficina 503, Bogotá, D. C., Colombia  
Teléfono 215 3714 y 215 3517

e-Mail  
[acin@etb.net.co](mailto:acin@etb.net.co)